ISSN 0004-4881 *versión impresa* - ISSN 2683-7226 *versión electrónica*

# *Revista de la Asociación* Odontológica *Argentina*

Publicación fundada en 1898
Buenos Aires, Argentina

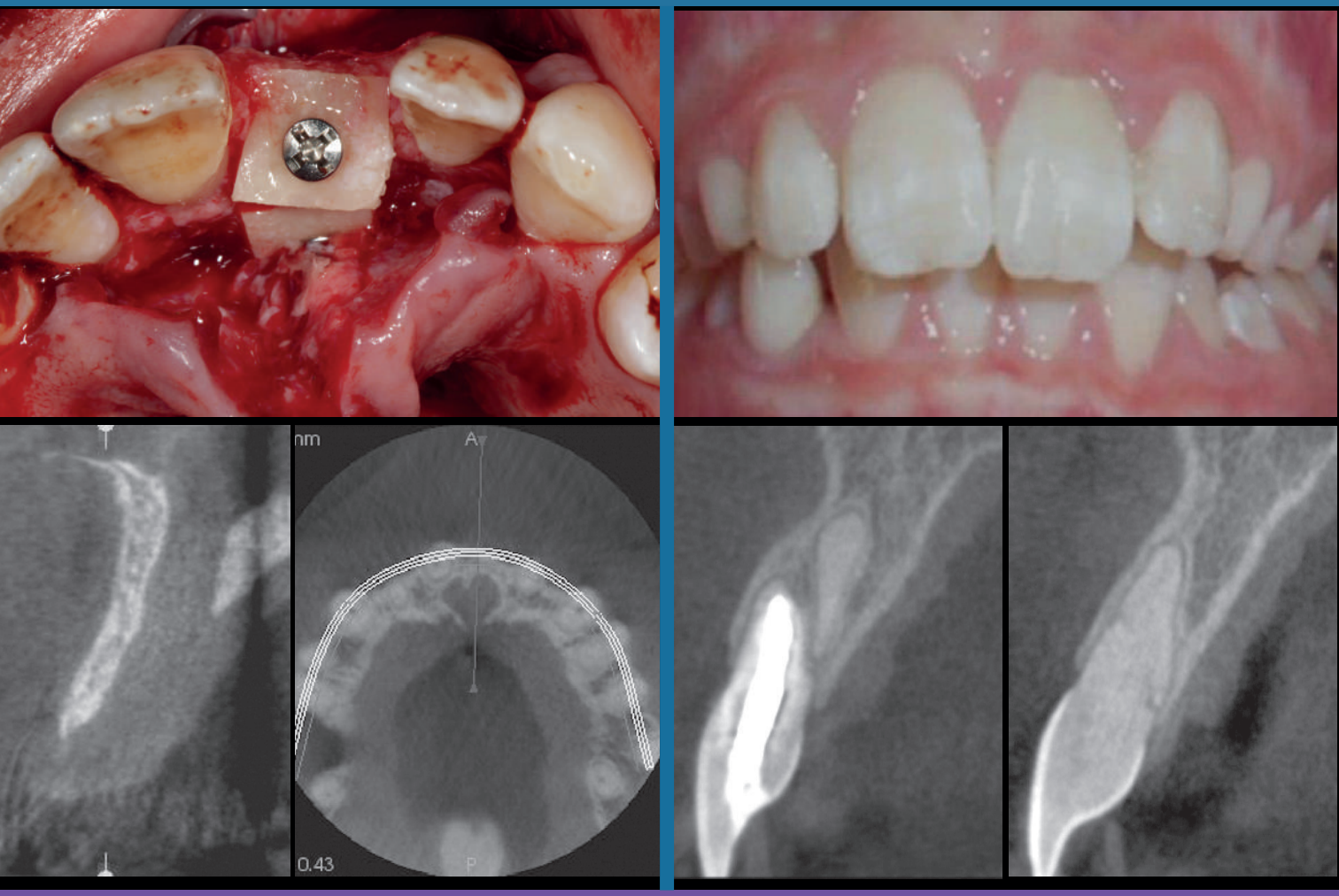


Volumen 107 | Número 3 | Septiembre 2019

*Editorial* – **La amalgama dental en el futuro**

*Investigación* – **Injerto en bloque para la regeneración horizontal y vertical por palatino en brecha unitaria. Implicancia clínica del conducto nasopalatino**

*Revisión narrativa* – **La reparación de la pulpa dental. Materiales y alternativas de tratamiento. Revisión de la información bibliográfica**

# elite P&P

Elite P&P es la nueva línea de siliconas-A para obtener una impresión versátil y fácil de utilizar; especialmente aconsejada para quienes utilizan actualmente Siliconas-C, que buscan mayor precisión y mejores resultados en las impresiones.
La hidrofilia elevada de Elite P&P permite acceder fácilmente al surco gingival en presencia de fluidos orales, tomando impresiones con un nivel de detalle superior al de las siliconas-C corrientes.

www.zhermack.com

Zhermack
Dental

BioDent Plus

**Bio Dent Plus SRL** / Laboratorio Dental
*Fresado de Zirconio y Metales*

**ZIRCONIO**
- Coronas para cementar
- Coronas para atornillar con interfaces de titanio
- Pilares personalizados con interfaces de titanio
- Híbridas

**METALES FRESADOS**
- Coronas para cementar
- Coronas para atornillar
- Pilares personalizados
- Híbridas

Cerámicas inyectadas, Disilicato de Litio , Attachment, Barras
*y todas las resoluciones protéticas que el profesional requiera, con **Arte** y **Tecnología***



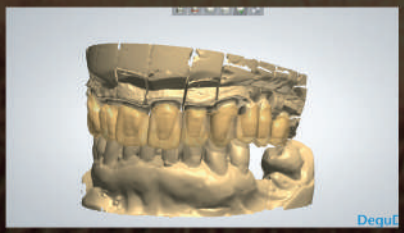

SCANNER 3SHAPE
Formato **.STL - .3SZ**

**HOLMBERG 1606**, CABA / **011 4551- 9991 / 4552 - 2758 / 011 155 - 054 - 5611** /
**biodentplus@hotmail.com**

# Gador en Odontología

Bucogel®

CLINADOL® FORTE
Flurbiprofeno 100 mg.

CLINADOL® FORTE AP
Flurbiprofeno 200 mg.

CLINADOL®
Flurbiprofeno 250 mg%. Colutorio

Desensyl®

Desensyl® Max
RAPIDA ACCION

DOLVAN® 50mg
Diclofenac Sódico 50 mg.

DOLVAN® 75mg
Diclofenac Sódico 75 mg.

DOLVAN® 100mg AP
Diclofenac Sódico 100 mg.

Emoform® Dientes Sensibles

Emoform® TOTAL

Squam®

Squam® Gel

Squam® Fresh

Squam® Doble Flúor

Squam® Blanqueador

Para mayor información sobre nuestros productos visite: www.gador.com.ar

Gador

Oral Health Foundation
Better oral health for all

gsk

# Prótesis dentales

## En el IADR 2019, la Oral Health Foundation presentó el Documento Informativo sobre las guías sobre el **uso de adhesivos** y sus beneficios para la **salud bucal y general**

Hay pocas guías de asociaciones dentales y líderes de opinión acerca de cómo usar correctamente los adhesivos... Las guías publicadas por la *Oral Health Foundation* **se encuentran respaldadas por las mejores evidencias y fundadas en el consenso de expertos claves de todo el mundo**, y buscan orientar a los profesionales de la salud bucal, cuidadores y pacientes respecto al uso óptimo de cremas adhesivas.

Si bien los adhesivos para prótesis dentales **son ampliamente utilizados por muchos usuarios de prótesis en todo el mundo**, los profesionales odontológicos no han recomendado su uso en forma consistente, ya que existe una falta de conocimiento de los beneficios que éstos brindan.

El uso de adhesivos para prótesis dentales está respaldado por un considerable número de trabajos* que demuestran:

- **Mejor retención y capacidad de masticación**
- **Reducción de inestabilidad**
- **Mejor comodidad percibida al usar la prótesis**
- **Reducción o eliminación de la acumulación de restos de comida debajo de las prótesis.**

Por ello, los adhesivos para prótesis dentales **aumentan la sensación de seguridad y satisfacción del paciente.**

**El financiamiento para desarrollar estas guías fue suministrado por GlaxoSmithKline Consumer Healthcare a la Oral Health Foundation. GlaxoSmithKline Consumer Healthcare no ejerció control editorial alguno con la salvedad de garantizar el cumplimento de los requerimientos o consideraciones legales obligatorias.**

**Descargá la guía completa**

ingresando a **www.expertosencuidadooral.com**
o escaneando el código!

Revista de la Asociación
Odontológica
Argentina

**Editor responsable**
Asociación Odontológica Argentina

**Editora general**
Mariel Gómez
*editora.general@aoa.org.ar*

**Editor asociado**
Carlos Russo
*carlos.russo@aoa.org.ar*

**Editora ejecutiva**
Violeta Kurlat de Eskenazi
*violeta.kurlat@aoa.org.ar*

**Editores asistentes**
Susana Álvarez Serrano, Universidad del Salvador / AOA
Marilina Fresolone, Universidad Maimónides
Andrea Kaplan, Universidad de Buenos Aires

**Consejo Evaluador**
Los trabajos presentados en la Revista de la Asociación Odontológica Argentina son revisados por pares, proceso por el cual se asegura su calidad, así como su validez y rigor científico. Se recurre a evaluadores externos a la entidad editora de esta publicación, quienes constituyen el Consejo Evaluador. El arbitraje es un proceso altruista no remunerado y representa un aporte personal al desarrollo de la ciencia. Los integrantes del Consejo Evaluador se publican en el último número del año.

**Comité Editorial**
Darío Adolfi, Universidad de San Pablo, Brasil
Fermín Carranza, Universidad de California, Estados Unidos
Alberto J. Dell'Acqua, Universidad del Salvador / AOA
José Carlos Elgoyhen, Universidad del Salvador / AOA
Fernando Goldberg, Universidad del Salvador / AOA
Eugenio L. Henry, Sociedad Argentina de Endodoncia
Ricardo L. Macchi, Universidad de Buenos Aires
Guillermo Raiden, Universidad Nacional de Tucumán
Ricardo Roisinblit, Sociedad Argentina de Odontología Geriátrica
Hugo Romanelli, Universidad Maimónides
Mariano Sanz, Universidad Complutense de Madrid, España
Zulema Targovnik, Federación Iberopanamericana de Periodoncia, Argentina

**Domicilio legal:** Junín 959 (C1113AAC)
Ciudad Autónoma de Buenos Aires, Argentina

**Corrección:** Julia Taboada
**Diseño y diagramación:** Panorama gráfica & diseño
**Imprenta:** Mundial S.A., Cortejarena 1862,
Buenos Aires, Argentina

**Datos de edición:**
volumen 107, número 3
septiembre de 2019
Tirada: 10.200 ejemplares

**Propiedad intelectual**
Es propiedad de la Asociación Odontológica Argentina.
ISSN 0004-4881 *versión impresa* - ISSN 2683-7226 *versión electrónica*
DNDA 42867611 *versión impresa* - DNDA 43095540 *versión electrónica*
La Revista de la Asociación Odontológica Argentina no puede ser reproducida ni total ni parcialmente por medio alguno, tampoco traducida a otros idiomas, sin previa autorización por escrito del editor. Los trabajos científicos publicados expresan exclusivamente la opinión de los autores, y los editores y los miembros del Consejo Evaluador no tienen ningún interés comercial, ni patrocinan o acreditan los productos comerciales o los procedimientos de diagnóstico o de tratamiento mencionados en los artículos.

La Revista de la Asociación Odontológica Argentina está indizada en la base de datos LILACS del Centro Latinoamericano y del Caribe de Información en Ciencias de la Salud (BIREME), en EBSCO*host*, y figura en el directorio Latindex (categoría 1). Variante de título: *RAOA*. Título clave abreviado: *Rev Asoc Odontol Argent*.

**Premios recibidos por la Revista**
**Gran Premio**
III Congreso Odontológico, Brasil (1929)
**Premios F. Antonio Rizzuto**, otorgados por la Asociación de la Prensa Técnica y Especializada Argentina (APTA)
"Mejor Labor Científica" (1965; 1995; 2000)
"Primer Accésit - Categoría Publicaciones Científicas" (1999)

**Publicación fundada en 1898**

La Revista de la Asociación Odontológica Argentina, de periodicidad trimestral, se publica los meses de marzo, junio, septiembre y diciembre. Es propiedad de la Asociación Odontológica Argentina y está dirigida a los socios de la Institución.
El objetivo de la Revista es la actualización y la divulgación de los conocimientos científicos de la odontología y de las ciencias de la salud, fomentando y apoyando las nuevas iniciativas que incrementan la producción local y el acceso general de la literatura científica de calidad por medio de la publicación de trabajos científicos inéditos. Contiene trabajos de investigación científica, revisiones sistemáticas y metaanálisis, trabajos de revisión narrativa, casos clínicos o serie de casos, y comunicaciones breves. Los trabajos recibidos son evaluados por profesionales con conocimiento en el tema tratado, de acuerdo con normas internacionales. Se impulsa el envío de correspondencia para la sección "Cartas al editor", abierta a todos los profesionales que deseen expresar sus comentarios sobre los trabajos publicados. Los artículos podrán ser identificados en Internet por medio de buscadores usuales y en las bases de datos regionales.
El Comité Editorial de la Revista adopta las pautas establecidas por el Comité Internacional de Editores de Revistas Médicas y se ajusta a los principios de la Declaración de Helsinki y a los de cuidado de animales de experimentación del Institute of Laboratory Animal Research y del Council for International Organizations of Medical Sciences (CIOMS).
Los autores que deseen remitir trabajos deberán considerar las instrucciones que se publican en el primer número de cada volumen, que también pueden consultarse en la dirección de Internet *www.aoa.org.ar*, o bien solicitarse por e-mail a *violeta.kurlat@aoa.org.ar* o por correo postal a Junín 959 (C1113AAC), Ciudad Autónoma de Buenos Aires, Argentina.

**Foto de tapa:** Colaje con imágenes de Fernández Bodereau *et al.*, págs. 86 y 87, y de Toscano *et al.*, pág. 107.

Vol.107

Revista de la Asociación Odontológica Argentina
ISSN 0004-4881
Volumen 107, número 3 (septiembre de 2019)

# ÍNDICE

## Editorial

Materiales dentales
**La amalgama dental en el futuro** 79-81
*Dental amalgam in the future*
Andrea E. Kaplan, Ricardo L. Macchi

## Investigación

Implantes
**Injerto en bloque para la regeneración horizontal y vertical por palatino en brecha unitaria. Implicancia clínica del conducto nasopalatino** 82-94
*Block graft for horizontal and vertical regeneration by palatal in unit gap. Clinical implication of nasopalatine canal*
Enrique Fernández Bodereau, Viviana Yolanda Flores, Pablo Alfredo Naldini, Patricia Tortolini

## Caso clínico

Cirugía
**Odontoma complejo. Resolución de caso con utilización de osteosíntesis rígida por riesgo de fractura mandibular** 95-102
*Complex odontoma. Case resolution with the use of rigid osteosynthesis for risk of mandibular fracture*
José Mariano Astigueta, Gonzalo Daniel Muni, Javier Alejandro Benítez, Graciela Ana Giannunzio

Odontopediatría
**Fractura radicular de tercio medio: tratamiento y cinco años de seguimiento** 103-109
*Treatment and 5-year follow-up of root fractures in the middle third*
Marina Andrea Toscano, Giselle Anahí Zacharczuk, Graciela Edith López

## Revisión narrativa

Endodoncia
**La reparación de la pulpa dental. Materiales y alternativas de tratamiento. Revisión de la información bibliográfica** 110-115
*The dental pulp regeneration. Materials and alternatives of therapies. Review of the literature*
Clara Teicher, Ileana Ensinck, Alicia Nannini, Analía Lurati, Alejandrina Valvo, Valeria Romero

## Comunicación breve

Materiales dentales
**Cantidad de descarte de materiales endodónticos contenidos en jeringas dispensadoras. Un informe técnico** 116-119
*Discarded quantity of endodontic materials contained within dispenser syringes. A technical report*
Belén Ugalde Asanza, Mariana Picca, Osvaldo Zmener

# La amalgama dental en el futuro

## *Dental amalgam in the future*

Andrea E. Kaplan, Ricardo L. Macchi
Universidad de Buenos Aires, Facultad de Odontología, Cátedra de Materiales Dentales

**Resumen**

Las convenciones internacionales relacionadas con las posibles consecuencias ambientales del empleo del mercurio a las que ha adherido la República Argentina llevan a la paulatina desaparición de la posibilidad del empleo de este elemento.

Consecuentemente se genera la necesidad de reducir y, en última instancia, eliminar el uso de productos médicos que lo contengan, como es el caso de la amalgama dental.

Se requiere de la decisión conjunta de las comunidades académica y asistencial para definir estrategias a aplicar en la reducción gradual del uso de la amalgama dental. La forma de hacerlo y la tecnología para su reemplazo aún son inciertas.

**Palabras clave:** Amalgama dental, ambiente, mercurio.

***Abstract***

*International conventions related to the possible environmental consequences of the use of mercury that the Argentine Republic has subscribed lead to the gradual disappearance of the possibility of using this element.*

*Consequently, there is a need to reduce and ultimately eliminate the use of medical products that contain it, as is the case with dental amalgam.*

*The joint decision of academic and healthcare communities is required to define strategies to be applied in the gradual reduction of the use of dental amalgam. The way to do it and the technology for its replacement still remain uncertain.*

***Key words:*** *Dental amalgam, environment, mercury.*

La amalgama dental, que se prepara mezclando una aleación metálica con mercurio, ha entrado en un proceso de desaparición como resultado de lo acordado en 2013 por más de 120 países en lo que se conoce como Convención de Minamata,[1] que fue ratificada por la República Argentina por medio de la Ley Nacional nº 27356/2017.[2]

Esta convención apunta a proteger la salud humana y el ambiente de las emisiones y las liberaciones antropogénicas de mercurio y compuestos de mercurio, por lo que se establecen diversas medidas para cumplir dicho objetivo. Entre ellas se destaca el control del suministro y el comercio de mercurio, para lo cual se disponen limitaciones a determinadas fuentes de mercurio, como la extracción primaria del mineral del cual es obtenido.

La prohibición de la extracción y reducción y, finalmente, la prohibición de la comercialización de productos con mercurio añadido conducen al cese de su utilización. Por ello, se ha establecido que a partir del año 2020 se debe ir reduciendo gradualmente el uso de los productos médicos con mercurio agregado, entre los cuales se encuentra la amalgama. Diversas acciones a nivel de gestión nacional y provincial se han concretado con esa finalidad.[3,4]

Es de importancia remarcar que las motivaciones detrás de estas decisiones derivan del interés en el cuidado del ambiente y de la prevención de los efectos deletéreos que su deterioro produce en la salud. La suposición de la generación de efectos adversos en la salud de individuos que llevan restauraciones realizadas con amalgama en su cavidad bucal, o en el personal profesional y auxiliar que emplea este material, no está sustentada por evidencias con validez científica demostrable.

Diversas investigaciones realizadas de manera controlada han llevado a descartar, en la generalidad de los individuos, esa posible acción no deseada. Ello ha sido reconocido por diferentes instituciones que, a nivel internacional y regional, se ocupan de temas relacionados con la salud y el bienestar de los seres humanos.[5-10] Sin embargo, hay restricciones en cuanto a su uso en pacientes con historia de alergias a la amalgama o con enfermedades renales severas.[11]

En consecuencia, si bien existen informes sobre el aumento de los niveles de mercurio en sangre en pacientes portadores de amalgamas, no se recomienda su remoción, ya que no revierte esta situación. Los problemas ocupacionales de los profesionales dentales pueden ser controlados sustancialmente al utilizar productos encapsulados, así como otras precauciones en el uso de la amalgama dental en la clínica odontológica.[12,13]

A pesar de lo analizado en los párrafos precedentes, queda vigente la necesidad de considerar alternativas derivadas de la imposibilidad del uso de la amalgama dental una vez que se hagan efectivos los compromisos asumidos a nivel país y las disposiciones legales derivadas de ellos.

Diversas evidencias indican que esas alternativas no pueden competir favorablemente con la amalgama en términos de eficacia, efectividad y eficiencia. Esta última variable, la eficiencia, representa –como ha sido comprobado en múltiples estudios– que la prohibición del uso de la amalgama en restauraciones dentales significa un sustancial aumento en los costos de la atención del componente bucal de la salud.[14,15] Ese aumento de costos debe ser compensado con la disponibilidad de mayores recursos, para que no se traduzca en una menor cantidad de prestaciones financiadas.

En definitiva, tomar la decisión de eliminar la amalgama de la odontología requiere de un gran número de actividades y consideraciones. Prohibir su uso mientras no se realicen campañas de prevención de salud bucal que reduzcan la prevalencia y la severidad de la caries dental y, por lo tanto, la necesidad de restaurar lesiones de caries cavitadas es una decisión que debe ser meditada.

Por otro lado, aún no se dispone de un material restaurador biocompatible, de bajo costo y fácil acceso al odontólogo y de mínimo impacto en el ambiente. La gran experiencia de uso y la evidencia que trae consigo el empleo de la amalgama dental han hecho claro su efecto ambiental. La utilización de resinas reforzadas tiene una historia más reciente y aún se desconoce el impacto a muy largo plazo de los monómeros y las nanopartículas presentes en su composición.

La International Association for Dental Research (IADR) con la colaboración de su Science Information Committee han elaborado un documento que será publicado próximamente en el *Journal of Dental Research* y en el que se analiza en profundidad la evidencia disponible relacionada con el uso de la amalgama y su reducción.[16] En ese documento se concluye lo siguiente: “Con base en la mejor evidencia disponible, IADR afirma la seguridad de la amalgama dental para el público general, siempre y cuando no tengan alergias al material o enfermedades renales severas. IADR apoya el mantenimiento de su disponibilidad como la mejor opción restauradora cuando otras alternativas no son ideales, basadas en razones clínicas, económicas o prácticas. IADR apoya la estrategia de reducción de la amalgama dental descrita en la Convención de Minamata sobre el Mercurio. Consistente con las recomendaciones del tratado, IADR enfatiza la necesidad, en primer lugar, de aumentar los esfuerzos en prevenir la caries dental para así reducir la necesidad de tener que usar cualquier tipo de material restaurador y, en segundo lugar, de mayor investigación sobre nuevos materiales biocompatibles y amigables con el medio ambiente que demuestren tener igual o mayor longevidad clínica y eficacia en costos al compararlos con las restauraciones de amalgama”.

Un interrogante adicional a plantear tiene que ver con la inclusión de la enseñanza del empleo de la amalgama dental en los planes de formación de profesionales en odontología. Quizás la respuesta más clara sea que debería contemplarse un cambio de estrategia, con un mayor enfoque en el conocimiento del material y su manejo de manera segura, a fin de reducir el impacto ambiental, y también en los criterios en toma de decisiones en cuanto a la falta de necesidad de recambio de estas restauraciones solo por motivos de salud o ambientales.

En definitiva, se requiere de la decisión conjunta de la comunidad académica y asistencial para poder definir estrategias a aplicar en la reducción gradual del uso de la amalgama dental, ya que el acuerdo mundial que implica la prohibición de la extracción y la comercialización de mercurio resultará en su caducidad. La forma de hacerlo y la tecnología para su reemplazo aún son inciertas.

## Referencias

1. www.mercuryconvention.org/Portals/11/documents/Booklets/COP1%20version/Minamata-Convention-booklet-sp-full.pdf

2. www.boletinoficial.gob.ar/detalleAviso/primera/163744/20170518
3. www.argentina.gob.ar/noticias/salud-reunio-los-responsables-odontologicos-de-todo-el-pais-en-un-encuentro-nacional
4. prensa.cba.gov.ar/salud/comienza-la-campana-hacia-una-odontologia-libre-de-mercurio
5. Bellinger DC, Trachtenberg L, Barregard L, Tavares M, Cernichiari E, Daniel D, *et al*. Neuropsychological and renal effects of dental amalgam in children: a randomized clinical trial. *JAMA* 2006;295:1775-63.
6. Brownawell AM, Berent S, Brent RL, Bruckner JV, Doull J, Gershwin EM, *et al*. The potential adverse health effects of dental amalgam. *Toxicol Rev* 2005;24:1-10.
7. Clarkson TW, Magos L, Myers GJ. The toxicology of mercury - current exposures and clinical manifestations. *N Eng J Med* 2003;349:1731-7.
8. DeRouen TA, Martin MD, Leroux BG, Townes BD, Woods JS, Leitão J, *et al*. Neurobehavioral effects of dental amalgam: a randomized trial. *JAMA* 2006;295:1784-92.
9. European Scientific Committee on Health and Environmental Risks. Opinion on the environmental risks and indirect health effects of mercury in dental amalgam, 2008.
10. European Scientific Committee on Health and Environmental Risks. The safety of dental amalgam and alternative dental restoration materials for patients and users, 2008.
11. Thanyavuthi A, Boonchai W, Kasemsarn P. Amalgam contact allergy in oral lichenoid lesions. *Dermatitis* 2016;27:215-21.
12. FDI - Declaración de principios. Manejo de los residuos de amalgama, 2006.
13. FDI - Declaración de principios. Recomendaciones para la higiene de mercurio, 2007.
14. Sjögren P, Halling A. Survival time of class I molar restorations in relation to patient and dental health insurance costs for treatment. *Swed Dent J* 2002;26:59-66.
15. Beazoglou T, Eklund S, Heffley D, Meiers J, Brown LJ, Bailit H. Economic impact of regulating the use of amalgam restorations. *Public Health Rep* 2007;122:657-63.
16. www.iadr.org/IADR/About-Us/Policy-Statements/IADR-Science-Policy/Safety-of-Dental-Amalgam

Contacto:
**Ricardo L. Macchi**
*rmacchi@infovia.com.ar*
Marcelo T. de Alvear 2142, 3º B (C1122AAH)
Ciudad Autónoma de Buenos Aires, Argentina

# Injerto en bloque para la regeneración horizontal y vertical por palatino en brecha unitaria. Implicancia clínica del conducto nasopalatino

## *Block graft for horizontal and vertical regeneration by palatal in unit gap. Clinical implication of nasopalatine canal*

Presentado: 20 de marzo de 2019
Aceptado: 24 de septiembre de 2019

Enrique Fernández Bodereau,[a] Viviana Yolanda Flores,[a] Pablo Alfredo Naldini,[a] Patricia Tortolini[b]

[a]Especialidad en Prótesis e Implantología, Facultad de Odontología, Universidad Nacional de Córdoba, Argentina
[b]Cátedra de Periodoncia B, Facultad de Odontología, Universidad Nacional de Córdoba, Argentina

## Resumen

**Objetivo:** Describir un abordaje quirúrgico con injerto en bloque en relación con el conducto nasopalatino y evaluar su desempeño clínico, la percepción sensorial del paciente y el resultado estético en el tratamiento implanto-protésico.

**Materiales y métodos:** Se realizó un estudio clínico en una serie de 10 pacientes con defecto óseo que incluía el conducto nasopalatino con ensanchamiento desfavorable del foramen incisivo. Se colocaron 10 implantes: 6 en incisivo central derecho y 4 en incisivo central izquierdo. La rehabilitación implanto-protésica se llevó a cabo en tres etapas: 1) Diagnóstica: Se evaluaron parámetros clínico-estéticos y se realizó tomografía computarizada de haz cónico; 2) Quirúrgica: Se colocó injerto en bloque por palatino e incisal con regeneración ósea guiada simultánea, y entre seis y diez meses después se colocaron implantes de 3,8 mm de diámetro y una longitud de 10,5 a 15 mm; 3) Protésica: Se atornilló la corona con un torque de 32 N. Se realizó el seguimiento de los pacientes durante 2 a 9 años, en el que se evaluó espesor de la cresta ósea, prueba neurosensorial, percepción del paciente e índices estéticos rosa y blanco.

**Resultados:** Previamente a la cirugía, la media y la desviación estándar del ancho vestibulopalatino de la cresta anterior, a nivel del foramen incisivo, en las alturas 4 mm, 8 mm y 14 mm apicales a la cresta ósea marginal eran de 3,5±2 mm, 5,4±1,5 mm y 6,1±1,9 mm, respectivamente. Las medias totales del espesor postratamiento de la cresta vestibulopalatina en las mismas alturas fueron de 10,09±2,01 mm, 10,5±1 mm y 13,4±3 mm. La evaluación de los resultados de los índices estéticos rosa y blanco fue satisfactoria. Ningún paciente informó alteración neurosensorial.

**Conclusión:** Las variaciones anatómicas del conducto nasopalatino pudieron ser compensadas con un aumento óseo. El injerto en bloque y particulado optimizó la posición tridimensional del implante mejorando el contorno facial del paciente. El control realizado entre 2 y 9 años mostró estabilidad de los tejidos y mantención de la estética lograda.

**Palabras clave:** Conducto nasopalatino, implante dental, injerto en bloque, regeneración ósea guiada.

## *Abstract*

***Aim:*** *To describe a surgical approach with a bloc graft in relation to the nasopalatine duct, to evaluate its clinical performance, the sensory perception, as well as the aesthetic result of the implant prosthetic treatment.*

***Materials and methods:*** *A clinical study was conducted on a series of 10 consecutive patients with bone defects involving the nasopalatine duct with unfavourable widening of the incisive foramen, in which 10 implants were placed, 6 in the right and 4 in the left central incisor. The implant-prosthetic rehabilitation was performed in three stages: 1) Diagnosis: clinical-aesthetic parameters were evaluated and Cone Beam computed tomography scans were analysed; 2) Surgical: a block graft was placed palatal and incisal with simultaneous guided bone regeneration and between 6 and 10 month later implants were placed; 3) Prosthetic: crowns were screwed with a torque of 32 N. Patient follow-up was between 2 to 9 years. Outcomes assessed were: thickness of the bone crest, sensorineural test, pink and white aesthetics scores.*

***Results:*** *Mean values and standard deviation of the thicknesses of the anterior flange at the level of the incisive foramen, at different heights 4, 8 and 14 mm. Apical to the marginal bone crest were: prior to surgery, 3.5±2 mm, 5.4±1.5 mm and 6.1±1.9 mm respectively, and post-treatment thickness was 10.09±2.01 mm, 10.5±1 mm and 13.4±3 mm. The pink and white aesthetic index was satisfactory. No patient reported sensorineural disturbance.*

***Conclusion:*** *The anatomical variations of the nasopalatine duct could be compensated with bone augmentation. The block and particulate graft optimized the three-dimensional position of the implant, improving the patient's facial contour. Follow-up, between 2 and 9 years showed tissue stability and maintenance of the aesthetics achieved.*

***Key words:*** *Block grafting, dental implant, guided bone regeneration, nasopalatine duct.*

## Introducción

Una de las causas principales de la pérdida ósea es la pérdida prematura de un diente. La rehabilitación de la brecha desdentada debe permitir que la restauración implanto-protésica esté rodeada por tejido óseo y blando en armonía con la dentición existente.[1] El especialista en implantología debe evaluar cada caso clínico, clasificándolo en sencillo, avanzado o complejo (SAC).[2] Conocer el grado de complejidad, el riesgo quirúrgico y estético y la rehabilitación protética servirá de guía para el diagnóstico, la planificación y la ejecución del tratamiento, a fin de conseguir resultados previsibles y estables.[3]

En la parte anterior de la apófisis palatina del hueso maxilar se encuentra el canal nasopalatino, que al articularse con el lado opuesto forma el conducto nasopalatino (CNP, conocido también como canal incisivo o conducto palatino anterior), el cual comunica la cavidad bucal con las fosas nasales.[4,5] El CNP se abre en la bóveda palatina a través del foramen incisivo, que se encuentra tapizado por la papila incisiva. Se bifurca en dos conductillos en forma de *Y* para abrirse a cada lado del tabique en fosas nasales (conducto de Stenon).[6] Está recorrido por el nervio nasopalatino y los vasos esfenopalatinos mediales.[7]

En una rehabilitación con implantes, tras la pérdida dentaria y la reabsorción de las tablas vestibular y palatina de considerable amplitud, se vería comprometida la estabilidad de la fijación, por lo que es preciso proceder a la regeneración, involucrando el CNP.

Gómez Torres *et al.*,[8] en una trifurcación del CNP, además del paquete vasculonervioso evidenciaron tejido adiposo y glándulas salivales menores. Takeshita *et al.*[9] observaron en la radiografía una imagen radiolúcida de forma ovalada, asintomática, que rodeaba la zona apical del implante, diagnosticada como quiste nasopalatino, sugiriendo que el CNP fue traumatizado durante la osteotomía para colocar un implante dental.

Para abordar una rehabilitación con implantes dentales en la zona anterior del maxilar, es necesario analizar las estructuras óseas a través de imágenes tridimensionales obtenidas con tomografía computarizada de haz cónico (CBCT).[10] El reborde residual y su relación con el CNP se analiza a través de imágenes sagitales, lo que permite precisar puntos anatómicos de referencia para estudiarlo en detalle. De esa manera, se evitan daños al paquete vasculonervioso, complicaciones sensoriales o fallas en la oseointegración.[1,11]

La presencia de defectos óseos en el área estética implica un abordaje con diferentes técnicas quirúrgicas y materiales, a fin de establecer una estructura ósea adecuada que contenga al implante y la rehabilitación de la pieza perdida en una posición correcta, el aumento de hueso con injerto óseo particulado y la regeneración ósea guiada (ROG), el injerto en bloque (con o sin ROG), la corticotomía de la cresta o la distracción osteogénica.[12-14]

Desde 1980 se utilizan injertos óseos extraorales, en especial de la cresta ilíaca, para la reconstrucción de defectos óseos en la rehabilitación con implantes. Actualmente, se emplean con éxito los obtenidos de sitios intraorales.[15,16]

Se considera relevante la clasificación de defectos para tejidos duros y blandos en brecha unitaria anterior de Palacci *et al.*[17] (tabla 1), ya que en el área implantológica ese patrón de clasificación es una guía para la práctica quirúrgica.

El conocimiento detallado de las variaciones de la forma, el número y el tamaño del CNP es fundamental para los procedimientos quirúrgicos, a fin de prevenir daños a nervios y arterias.

El momento clínico que presenta el paciente permite conocer el tiempo transcurrido desde la extracción y su implicancia en las alteraciones del reborde. De acuerdo con esto, se selecciona el protocolo quirúrgico para el tratamiento, el cual presenta cuatro momentos quirúrgicos[14,18] (tabla 2). Los protocolos

**Tabla 1**. Clasificación de defectos para tejidos duros y blandos en brecha unitaria anterior (tomado de Palacci *et al*.[17]).

| CLASIFICACIÓN DE DEFECTOS PARA TEJIDOS DUROS Y BLANDOS EN BRECHA UNITARIA ANTERIOR | | |
|---|---|---|
| **Dimensión vertical** | **Dimensión horizontal** | **Tratamiento** |
| **Clase I**. Papilas intactas o ligeramente reducidas | **Clase A**. Tejido vestibular intacto o ligeramente reducido | **Clase IA**. Sin cirugía adicional |
| **Clase II**. Pérdida limitada de papilas | **Clase B**. Pérdida limitada de tejido vestibular | **Clase IIB**. 1ª fase: aumento de tejido blando; 2ª fase: técnica de conformación papilar |
| **Clase III**. Pérdida severa de papilas | **Clase C**. Pérdida severa de tejido vestibular | **Clase IIIC**. 1ª fase: aumento de tejido duro y blando; 2ª fase: técnica de conformación papilar |
| **Clase IV**. Ausencia de papilas | **Clase D**. Pérdida extrema de tejido vestibular | **Clase IVD**. 1ª fase: aumento de tejido duro y blando; 2ª fase: aumento de tejido blando, técnica de conformación papilar |

quirúrgicos que se utilizan actualmente son de cuatro tipos: I) Colocación de implante inmediato a la extracción dentaria; II) Colocación temprana del implante, con tejido blando cicatrizado, de 4 a 8 semanas posextracción; III) Colocación temprana del implante, con formación parcial de hueso, de 12 a 16 semanas posextracción; IV) Colocación de implante tardío, con hueso completamente formado, a 6 o más meses de la extracción dentaria.

El objetivo de este estudio fue describir un abordaje quirúrgico con injerto en bloque en relación con el CNP, evaluar su desempeño clínico, la percepción sensorial del paciente y el resultado estético en el tratamiento implanto-protésico.

## Materiales y métodos

Se realizó un estudio clínico de una serie de 10 pacientes consecutivos, mayores de 20 años, que presentaban una brecha desdentada anterosuperior a nivel de los incisivos centrales derecho o izquierdo (1.1 o 2.1), para colocar una prótesis fija implantosoportada con seguimiento entre 2 y 9 años. Los pacientes concurrieron por demanda espontánea a la consulta de la especialidad de Prótesis Fija, Removible e Implantología de la Facultad de Odontología de la Universidad Nacional de Córdoba entre febrero de 2008 y diciembre de 2017. El estudio se realizó de acuerdo con la declaración revisada de Helsinki (2013) sobre investigación clínica en humanos y fue aprobado por el Comité Institucional de Ética en Investigación en Salud (ODO CAI-CIEIS nº 16I en acta 114) de la facultad.

Los criterios de inclusión fueron: pacientes con defecto óseo vertical u horizontal o una combinación de ambos; defecto óseo que incluyera al CNP con foramen incisivo amplio; desdentamiento parcial desde al menos un año; ausencia de condiciones médicas significativas; pacientes mayores de 20 años de edad.

Se consideraron criterios de exclusión las intervenciones quirúrgicas previas en el área de estudio; las enfermedades sistémicas que alteran la cicatriza-

**Tabla 2**. Clasificación según el protocolo de colocación y carga del implante (tomado de Gallucci *et al*.[18]).

| CLASIFICACIÓN DE ACUERDO CON EL PROTOCOLO DE COLOCACIÓN Y CARGA DEL IMPLANTE | | | |
|---|---|---|---|
| | PROTOCOLO DE CARGA | | |
| **PROTOCOLO DE COLOCACIÓN DE IMPLANTES** | **Restauración / carga inmediata (tipo A)** | **Carga temprana (tipo B)** | **Carga convencional (tipo C)** |
| **Colocación inmediata (tipo 1)** | Tipo 1A CD | Tipo 1B CD | Tipo 1C SCV |
| **Colocación temprana (tipo 2-3)** | Tipo 2-3A CID | Tipo 2-3B CID | Tipo 2-3C SCV |
| **Colocación tardía (tipo 4)** | Tipo 4A CD | Tipo 4B SCV | Tipo 4C SCV |

Tipo 1A: colocación inmediata + restauración / carga inmediata; Tipo 1B: colocación inmediata + carga temprana; Tipo 1C: colocación inmediata + carga convencional; Tipo 2-3A: colocación temprana + restauración / carga inmediata: Tipo 2-3B: colocación temprana + carga temprana; Tipo 2-3C: colocación temprana + carga convencional; Tipo 4A: colocación tardía + carga inmediata; Tipo 4B: colocación tardía + carga temprana; Tipo 4C: colocación tardía + carga convencional; CD (amarillo): clínicamente documentado; CID (rojo): clínicamente insuficientemente documentado (incluye protocolos de carga que no están documentados); CWD (verde): clínicamente bien documentado; SCV: científica y clínicamente validado.

**Tabla 3**. Planificación para rehabilitar una brecha unitaria anterior, guía para todos los tratamientos realizados.

| PLANIFICACIÓN PARA REHABILITAR UNA BRECHA UNITARIA ANTERIOR | |
|---|---|
| **Etapa diagnóstica** | Inspección clínica / Observación del volumen de la brecha unitaria desdentada / Análisis con CBCT / Modelos con encerado de diagnóstico |
| **Etapa quirúrgica** | Preparación del terreno / Aumento de volumen óseo con injerto autólogo en bloque obtenido de mentón con fijación rígida, en combinación con regeneración ósea guiada / A los 4-6 meses de maduración de los injertos, retiro de los tornillos de fijación de los bloques injertados y colocación del implante en una posición 3D adecuada con cicatrización sumergida / A los 3 meses de oseointegración, activación del implante y colocación de provisional atornillado para crear contorno cervical y perfil de emergencia |
| **Etapa protésica** | Transferencia del contorno cervical y perfil de emergencia obtenidos durante la provisionalización. Utilización de pilar TiBase para rehabilitar con corona atornillada de cerámica pura (CAD-CAM) y estratificada |

ción del tejido; el consumo de tabaco; la ingesta de inmunosupresores, bisfosfonatos o corticosteroides en dosis altas, e historiales de malignidad en los últimos 5 años.

Los pacientes fueron informados acerca de las características del estudio y firmaron el correspondiente consentimiento, tras lo cual se dio inicio al tratamiento, que constó de tres etapas (tabla 3).

## Etapas del tratamiento

*Diagnóstica*

En la inspección clínica del área estética se observó que, en cada uno de los pacientes, la integridad de la tabla vestibular estaba comprometida por cambios significativos a nivel fisiológico y estructural posextracción (fig. 1 A-B). Esto se verificó con estudios radiográficos tales como radiografías periapicales, panorámicas y tomografía computarizada dental de haz cónico (CBCT = Cone Beam Computed Tomography), la cual proporcionó los cortes sagitales y frontales para su análisis.

El estudio del CNP con la CBCT permitió medir en el plano sagital la distancia anteroposterior del CNP a nivel de su tercio superior, medio e inferior. En el plano axial se determinó su altura y se midió desde la bifurcación superior hasta su desembocadura en la bóveda palatina, así como el ancho de la cresta residual en la zona desdentada.[27-28]

Los cortes axiales que pasaron por la parte media del CNP mostraron el colapso de la tabla vestibular y el tamaño del conducto. Todos los casos presentaban espesor delgado del reborde palatino debido a que el CNP tenía el foramen incisivo ensanchado con gran amplitud (fig. 2 A-B), por lo que se categorizaron como complejos según la clasificación SAC.[2] La presencia del paquete vasculonervioso nasopalatino constituía una situación crítica para la colocación del implante en la posición tridimensional correcta. El defecto vertical y horizontal demandó aumentar hueso antes de la colocación del implante. A través de un encerado de diagnóstico, se estableció la cantidad ósea necesaria para la instalación ideal del implante.

De acuerdo con el protocolo quirúrgico tipo IV[14] y debido al tiempo transcurrido desde la extracción dentaria, la arquitectura ósea y tejido blando (clase IV D[18]), en todos los casos, se presentaron modificados en volumen y en altura, con ausencia de papilas proximales. La pérdida del espacio biológico se comprobó en las imágenes radiográficas y con sonda periodontal.

**Figura 1 A-B**. Estado inicial de un paciente y empleo de una prótesis parcial superior removible que reemplazaba la ausencia del incisivo central superior izquierdo.

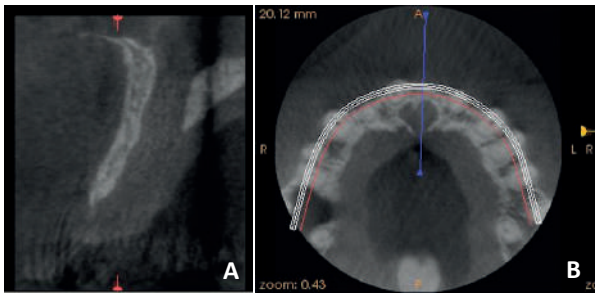


**Figura 2.A**: Corte sagital de una tomografía computarizada de haz cónico en la que se observa el espesor óseo de las tablas óseas y el ensanchamiento del foramen incisivo. **B**: Vista oclusal.

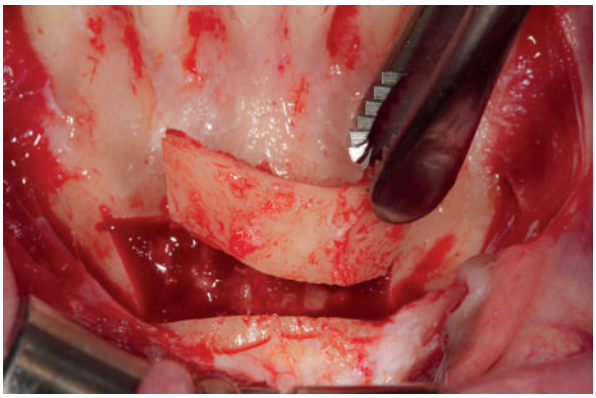

**Figura 3**. Zona dadora en la mandíbula. Obtención de hueso en bloque del mentón.

Se planificó colocar el implante en una correcta posición 3D, direccionada por la restauración protética.

*Quirúrgica*

Los estudios previos de los casos seleccionados evidenciaron defectos óseos de cuatro paredes,[19] involucrando el foramen incisivo amplio, lo cual determinó el aumento óseo en sentido horizontal y vertical de la cresta. Se estableció que la zona ósea dadora fuese la sínfisis mentoniana, por su accesibilidad y por ser de tipo corticoesponjoso.

En cada uno de los pacientes, el procedimiento quirúrgico se inició con una incisión intrasulcular y en la base de las papilas de los dientes anteroinferiores, de canino a canino (4.3 a 3.3); y luego se efectuaron incisiones compensadoras por distal de 4.3 y 3.3. El diseño del colgajo respetó la emergencia de los nervios mentonianos del lado derecho y del izquierdo.

En cuanto al bloque óseo, se basó en la regla de los 5 mm, la cual indica dejar al menos ese margen de tejido óseo interpuesto entre el corte y los reparos anatómicos –ápices radiculares de los dientes 4.3 a 3.3–, la emergencia de los nervios mentonianos y el hueso basal mandibular.[20,21] La obtención del bloque óseo se realizó con bisturí piezoeléctrico Piezosurgery® (Mectron Medical, Carasco, Italia), pues permite un corte exacto en los tejidos duros y las microvibraciones no dañan los tejidos adyacentes (fig. 3).

El maxilar receptor tuvo un doble abordaje. Por vestibular, se realizaron incisiones compensadoras por distal de los incisivos laterales (1.2 y 2.2), unidas por una incisión intrasulcular a nivel de los dientes 1.2 al 2.2, incluyendo un incisivo central. Se trazó una incisión crestal sobre el reborde residual desdentado. Al decolar se obtuvo un colgajo de espesor total con forma trapezoidal. Por palatino, se realizó un decolado profundo para obtener un bolsillo abarcando la zona del 1.2 al 2.2, con lo que se logró exponer el defecto óseo, pudiéndose observar el paquete vasculonervioso.

A posteriori, se efectuó el vaciamiento del paquete vasculonervioso del CNP con un raspador de hueso. El bloque corticoesponjoso obtenido midió 20 mm de ancho × 10 mm de alto. Se lo ubicó por palatino tapando el foramen incisivo para aumentar el ancho vestibulopalatino del reborde residual. Los bloques se mantuvieron en posición a través de microtornillos de fijación de titanio (BoneScrew kit®, BioHorizons, Birmingham, AL, Estados Unidos) (fig. 4).

Luego se procedió a realizar una combinación de hueso autógeno y un xenoinjerto (BioOss, Geistlich-Pharma AG, Schlieren, Suiza) en la región del defecto y del canal por palatino, crestal y también vestibular, a fin de aumentar el contorno. Se procedió a colocar una membrana de colágeno tipo I (MemLok® RCM; BioHorizons) reabsorbible, se dobló posteriormente para cubrir el área aumentada y se fijó con tachuelas de titanio adicionales en el lado bucal.

La síntesis de la zona dadora se realizó por planos. Se suturó en los planos profundos con ácido poliglicólico (sutura sintética reabsorbible). Primero, la capa perióstica y muscular profunda con sutura invertida, a fin de evitar la ptosis mentoniana del labio inferior y la exposición de los incisivos inferiores. Posteriormente, se suturó la capa mucosa con sutura continua. Luego se realizó sutura suspensoria en los espacios interdentarios y puntos simples en las compensadoras con nylon monofilamento 5.0 no reabsorbible.

En la segunda cirugía, transcurridos entre 6 y 10 meses, se retiraron los tornillos de fijación. Con la ayuda de una guía quirúrgica, se posicionaron los implantes Tapered Internal Laser-Lok® 3,8 con pla-

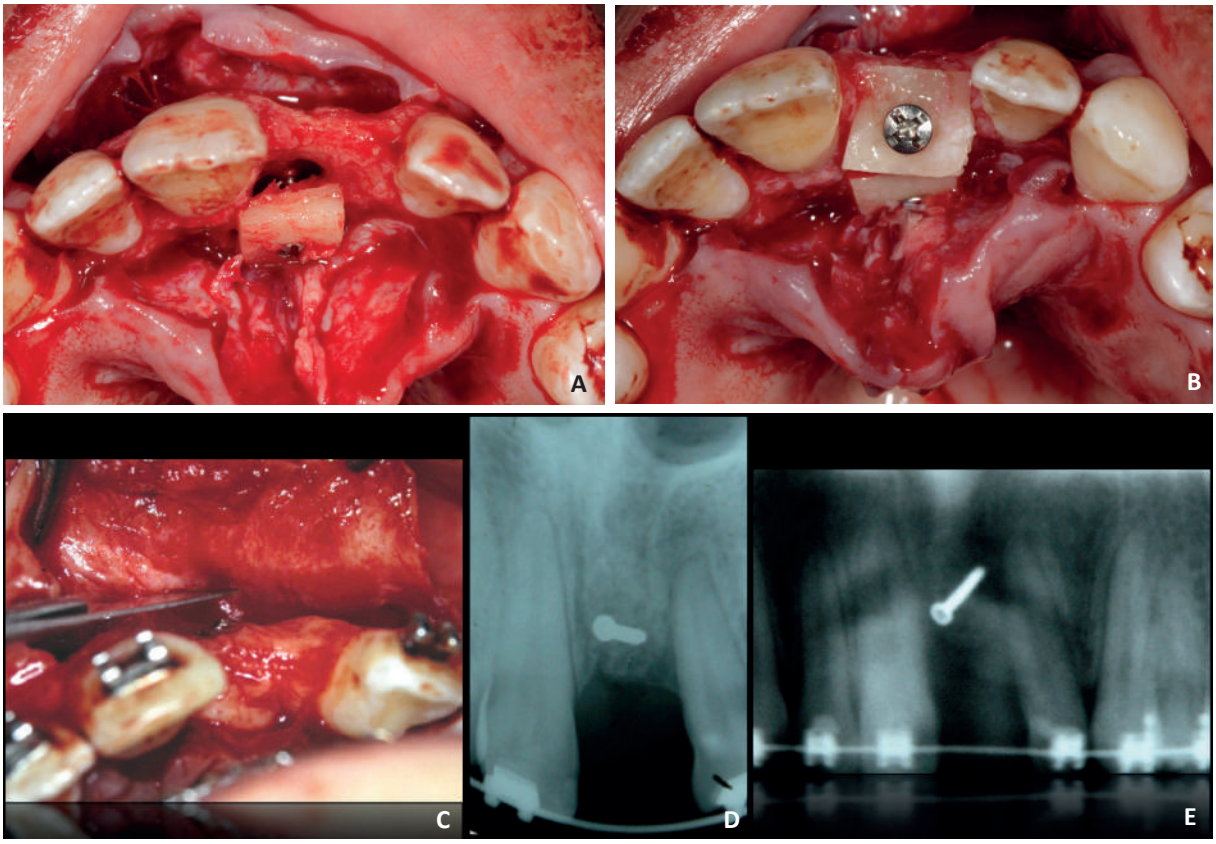


**Figura 4**. Zona receptora. **A**: Ubicación del bloque óseo a nivel del foramen incisivo y **B**: por incisal. **C-E**: Sujeción de los bloques con tornillos de fijación.

taforma protética de 3,5 mm (BioHorizons, Birmingham, AL, Estados Unidos) en una correcta posición 3D. Se provisionalizó con una corona de acrílico sujeta a los dientes vecinos a la brecha, con sistema adhesivo.

*Protética*

Los implantes se activaron desde los 6 hasta los 10 meses. Se instaló una corona provisoria acrílica atornillada al implante. Se utilizó un pilar transitorio de resina Peek® (BioHorizons) con el fin de crear el perfil de emergencia y el contorno cervical (fig. 5).

Tres meses después de la activación de los implantes, se elaboró una corona atornillada de porcelana pura para optimizar los resultados estéticos en cada uno de los pacientes. El proceso se inició con la transferencia del perfil de emergencia obtenido con el provisorio. Se obtuvieron modelos del maxilar superior y del antagonista. Se utilizó un pilar TiBase® (BioHorizons) con tratamiento láser para la zona de alto compromiso estético (fig. 6).

Las coronas se realizaron con diseño y fabricación asistida por computadora (CAD-CAM, Sistema Cercon®; Dentsply Sirona, York, PA, Estados Unidos) (fig. 7). Luego de las pruebas en boca y la determinación del color, la mesoestructura se estratificó con cerámica, con un coeficiente de expansión térmica compatible con la zirconia de la mesoestructura, a fin de lograr la corona. Después se procedió a unir la base de titanio del pilar con la superficie interna del componente CAD-CAM, donde se aplicó a las dos superficies el Single Bond Universal Adhesive® (3M Espe, St. Paul, MN, Estados Unidos) más un cemento RelyX Unicem® (3M Espe) para transformar el sistema en un solo componente. El resultado de este proceso fue la obtención de una corona atornillada, tal como se planteó en el plan de tratamiento (figs. 8 y 9). Por último, cada corona se atornilló con un torque de 32 N y se obturó el acceso palatino con composite del mismo color de la porcelana (fig. 10). Los pacientes siguieron un programa de mantenimiento (fig. 11).

## Parámetros evaluados

*1. Espesor de la cresta ósea*

Se tomaron mediciones con CBCT pre- y postra-

**Figura 5.A**: Provisionalización previa (puente adhesivo). **B**: Provisonalización posterior con provisorio personalizado, atornillado para confeccionar el perfil de emergencia.

**Figura 6**. Etapa protésica. Comprobación de la cofia de zirconio sobre el pilar (TiBase®, Bio-Horizons).

tamiento, a cada uno de los pacientes, de los espesores de la cresta anterior del mencionado foramen en las siguientes alturas: 4 mm, 8 mm y 14 mm apical a la cresta ósea marginal. Las mediciones se realizaron a través del programa informático que ofrece la tomografía computarizada de haz cónico y que permite compararlas.

La medida prequirúrgica se tomó en la tabla vestibular observada desde el plano sagital. En cada paciente se midió desde la cortical vestibular hasta la cortical de la pared anterior del CNP. Entre los 6,5 y 9,5 meses (8 meses, en promedio) después de la activación de los implantes, de la misma manera, se midió el ancho vestibulopalatino.

*2. Prueba neurosensorial*

Cuando los pacientes concurrieron para la colocación de las coronas definitivas, se llevó a cabo una prueba neurosensorial. La estimulación sensorial hace referencia a la entrada de información del entorno al sistema nervioso a través de los sentidos para elaborar sensaciones y percepciones, determinando la sensibilidad en el área. En cada paciente se tocó suavemente la superficie de la mucosa bucal con una aguja roma para verificar cualquier cambio en la sensibilidad. Esta fue evaluada en la fibromucosa palatina de la región de caninos e incisivos y se la clasificó como normal, hipersensible, hiposensible o anestesiada, según lo indicaba el paciente.

*3. Índice estético*

Al finalizar el seguimiento (de 2 a 9 años), en cinco restauraciones de implantes de entre 2 y 4,5 años y en cinco restauraciones de entre 6 y 9 años, se determinaron los índices estéticos rosa y blanco (*pink esthetic score* o PES; *white esthetic score*

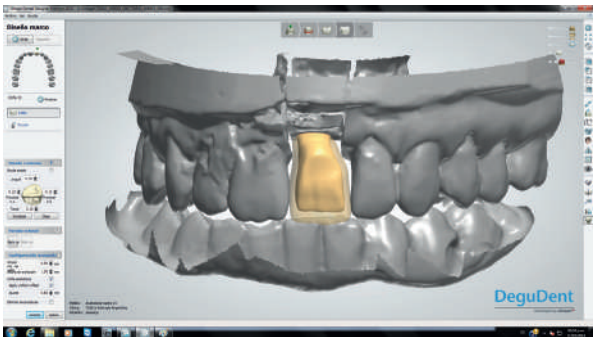


**Figura 7**. Diseño de la restauración por CAD-CAM.

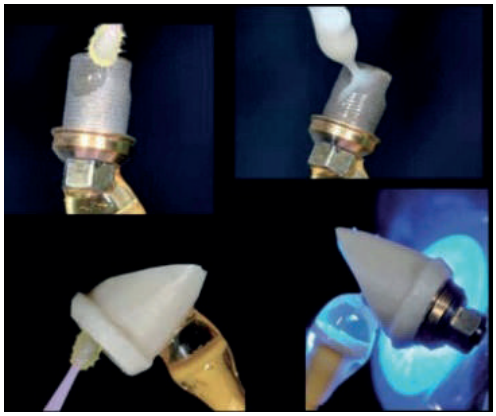

**Figura 8**. Cementación de la estructura de zirconio a la base del pilar de titanio.

o WES),[22,23] comparándolas con la pieza homóloga presente en boca. Para ello, cuatro observadores (un prostodoncista, un cirujano, un periodoncista y un implantólogo) establecieron un puntaje de 0, 1 o 2 a los siguientes parámetros: papila mesial y distal, curvatura de la mucosa vestibular, nivel de la mucosa vestibular, convexidad de la raíz/color de la mucosa y textura del tejido periimplantario. Para el índice estético blanco, colocaron puntajes de 0, 1 o 2 a los siguientes ítems: forma y volumen del diente, color, textura superficial y translucidez. El puntaje máximo para cada índice es de 10.

*4. Percepción del paciente*

Un mes después de terminado cada tratamiento, los pacientes debieron responder un cuestionario validado para evaluar el tratamiento[24] a través de tres interrogantes: si el tratamiento fue insoportable o cómodamente soportable, si el paciente experimentaba la sensación de tener un cuerpo extraño en la zona anterior del paladar, y si se cumplieron sus expectativas.

Los cuestionarios fueron analizados de acuerdo con las pautas publicadas,[34] relacionadas con una técnica de prueba para medir fenómenos subjetivos o conductuales.

### Análisis estadístico

Primeramente, los datos fueron analizados de forma descriptiva. Se realizó la prueba de análisis de distribución de T-Student con el método descrito por Brunner.[25] La prueba neurosensorial y el cuestionario fueron evaluados con estadística de frecuencia a través de variables dicotómicas (SÍ-NO) para cada respuesta. Todas las pruebas estadísticas se realizaron utilizando R 3.4.2 para Windows (Instituto de Estadísticas y Matemáticas, Wirtschafts University, Viena, Austria).

## Resultados

En un total de 10 pacientes con una edad media de 30,5 años (rango de 25 a 50 años) que presentaban una brecha desdentada anterosuperior a nivel de incisivos centrales derecho o izquierdo (1.1 o 2.1), se colocaron 10 implantes distribuidos en incisivo central derecho (67%) y 4 en incisivo central izquierdo (33%) (tabla 4).

El ancho vestibulopalatino (media ± desviación estándar) de la cresta anterior previo a la cirugía en las diferentes alturas (4, 8 y 14 mm apicales a la cresta ósea marginal) fue de 3,5±2 mm, 5,4±1,5 mm y 6,1±1,9 mm, respectivamente. El ancho total vestibulopalatino postratamiento fue de 10,09±2,01 mm, 10,5±1 mm y 13,4±3 mm, respectivamente (tabla 5, fig. 12).

En cuanto al cuestionario sobre la percepción del paciente, el primer interrogante (respuesta subjetiva respecto del tratamiento) dio como resultado 0% para la categoría “insoportable” y 100% para “cómodamente soportable”; el segundo (acerca de la sensación de un cuerpo extraño en el sector anterior del

**Figura 9**. Corona estratificada cementada al pilar (Ti-Base®, Bio-Horizons) para luego ser atornillada al implante en clínica.

**Figura 10.A-B**: Instalación de la corona de porcelana.

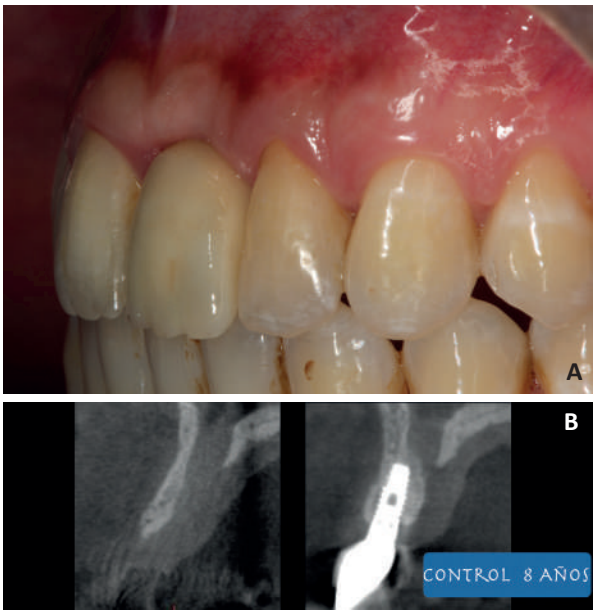


**Figura 11.A-B**: Control clínico y tomográfico a los 8 años.

paladar), 0%; y el tercero (si se cumplieron o no las expectativas que tenía el paciente), 0% para "insatisfecho" y 100% para "completamente satisfecho".

La prueba neurosensorial arrojó los siguientes resultados: normal, 100%; hipersensible, 0%; hiposensible, 0%; anestesiado, 0%.

Al finalizar el seguimiento de cada restauración/paciente se midieron el PES y el WES. La valoración facilitó una apreciación objetiva de la corona y del tejido periimplantario, con un puntaje máximo de 20 puntos y un mínimo aceptable de 6 puntos. Los resultados estéticos fueron de una puntuación mediana PES/WES de 7 cada uno (tabla 6).

Ningún sujeto mostró complicaciones biológicas ni técnicas durante el tiempo de seguimiento.

## Discusión

La relación de la brecha desdentada anterior con el canal nasopalatino es importante en la rehabilitación de la zona estética, especialmente cuando hay variaciones en la zona receptora del implante. Los estudios a largo plazo sobre resultados de aumento óseo a nivel del CNP son escasos. La posición correcta de los implantes y la estética son más exigentes debido a la presencia del homólogo en boca.

Con el fin de reducir la morbilidad y los tiempos de tratamiento y de optimizar los resultados, Buser *et al.*[26] proponen la colocación tardía del implante (tipo 4). Para ello, el aumento de contorno se realiza con partículas de hueso autógeno recogido localmente para acelerar la tasa de formación de hueso nuevo. Se utiliza una membrana de colágeno no reticulado reabsorbible para evitar eliminar la membrana con una segunda cirugía. En el presente trabajo de investigación, en cada paciente se utilizó una combinación de hueso autógeno y un xenoinjerto en la región del defecto y del canal por palatino, crestal y también vestibular para aumentar el contorno. Se procedió a colocar una membrana de colágeno tipo I.

La efectividad de la colocación temprana del implante con aumento simultáneo del contorno a través de una regeneración ósea guiada fue estudiada por Chappuis *et al.*,[27] con dos capas de injerto compuesto, en sitios estéticos de un solo diente posextracción en 20 pacientes, con período observacional de 10 años. La pérdida ósea periimplantaria mediana fue de 0,35 mm entre de 1 y 10 años, con una tasa de éxito del 95%, resultados estéticos aceptables, con una puntuación PES media de 8. En nuestra investigación, los resultados estéticos fueron acordes a lo esperado, con una puntuación media de 7,5 PES y 7 WES.

Es relevante el trabajo de Cordaro y Terheyden[20] para el aumento horizontal del reborde en fases. Los rebordes residuales de 3,19 mm registraron ganancias lineales de 4,3 mm al momento de colocar el implante, con tasas de complicaciones de entre el 2,5% y el 10% por la exposición del injerto. Con ROG en

rebordes residuales de al menos 2,9 mm de ancho, registraron una ganancia media del 3,31 mm y una tasa de complicaciones del 15% por exposición de la membrana. En los casos tratados por nuestro equipo de investigación no hubo exposiciones de injerto ni de membrana.

Peñarrocha *et al.*[28] estudiaron a siete pacientes edéntulos con reabsorción ósea severa de 3 a 7 años (media de 5 años). Recibieron 7 implantes en el contrafuerte nasopalatino y 29 implantes en el sector posterior. Al final del período de observación, los pacientes se encontraban satisfechos por la comodidad y la estabilidad de las prótesis, sin alteraciones sensoriales. Los autores concluyeron que el implante en el CNP puede ser un enfoque de tratamiento viable para la rehabilitación del maxilar severamente

**Tabla 4**. Descripción general de los pacientes y los sitios quirúrgicos tratados con aumento horizontal/vertical en el conducto nasopalatino.

| TIEMPO DE CICATRIZACIÓN Y MANTENIMIENTO | | | | | | | |
|---|---|---|---|---|---|---|---|
| **Paciente** | **Sexo** | **Edad** | **Diente** | **Regeneración** | **Injerto (meses)** | **Implante (meses)** | **Carga (años)** |
| 1 | F | 35 | 2.1 | (HA) | 8 | 8 | 9 |
| 2 | F | 33 | 1.1 | (HA) | 7 | 6 | 8,5 |
| 3 | F | 38 | 1.1 | (HA) | 10 | 9 | 7 |
| 4 | M | 50 | 2.1 | (HA) | 8,5 | 7 | 6 |
| 5 | F | 40 | 1.1 | (HA) | 9,5 | 6 | 6 |
| 6 | F | 25 | 2.1 | (HA) | 7,5 | 10 | 4,5 |
| 7 | M | 30 | 1.1 | (HA) | 6,5 | 7,5 | 3,5 |
| 8 | F | 32 | 2.1 | (HA) | 8 | 8 | 3 |
| 9 | F | 48 | 2.1 | (HA) | 9 | 10 | 2,5 |
| 10 | F | 32 | 2.1 | (HA) | 8,5 | 9 | 2 |

HA: bloque autólogo y particulado; F: femenino; M: masculino.

**Tabla 5**. Espesores de la cresta ósea. Medición en la tomografía CBTC antes y después del tratamiento.

| Distancia apical a la cresta marginal | Ancho vestibulopalatino de la cresta anterior previo a la cirugía | Ancho total vestibulopalatino postratamiento | Diferencia | P |
|---|---|---|---|---|
| 4 mm | 3,5±2 mm | 10,0±2,01 mm | 6,5 mm | $1,7 \times 10^{-5}$ |
| 8 mm | 5,4±1,5 mm | 10,5±1 mm | 5,1 mm | $1,0 \times 10^{-5}$ |
| 14 mm | 6,1±1,9 mm | 13,4±3 mm | 7,3 mm | $6,3 \times 10^{-5}$ |

Media ± desviación estándar de los espesores del reborde a nivel del foramen incisivo, en las diferentes alturas (4 mm, 8 mm y 14 mm apicales a la cresta ósea marginal) (n=10). P: prueba T de Student.

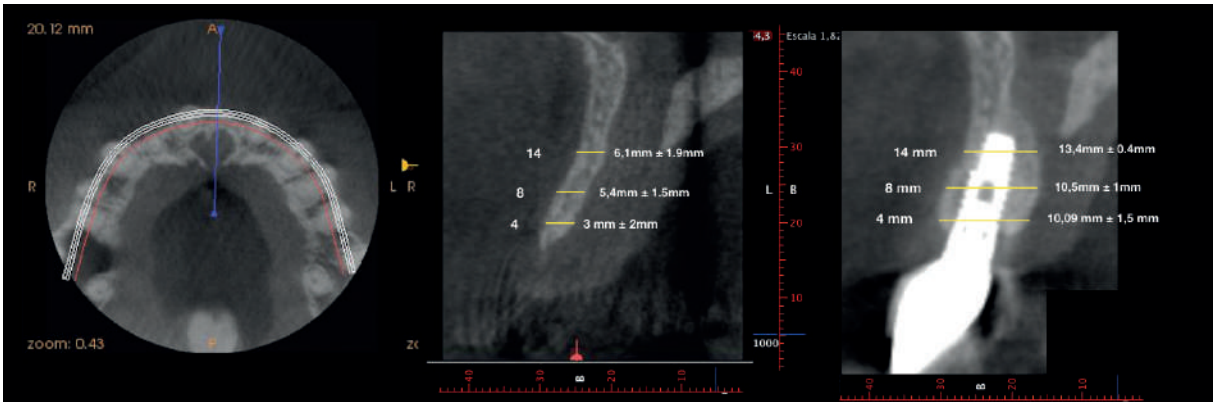


**Figura 12.** Medición tomográfica del ancho vestibulopalatino (media ± desviación estándar) de la cresta anterior, previo y posterior a la cirugía, en las diferentes alturas (4 mm, 8 mm y 14 mm apicales a la cresta ósea marginal).

**Tabla 6**. PES/WES al finalizar el seguimiento (de 2 a 9 años). Cinco restauraciones de implantes entre 2 y 4,5 años y cinco restauraciones entre 6 y 9 años desde la instalación.

| PES | | | | | | |
|---|---|---|---|---|---|---|
| | **Papila mesial** | **Papila distal** | **Curvatura de la mucosa vestibular** | **Nivel de la mucosa vestibular** | **Convexidad de la raíz, color de la mucosa y textura del tejido periimplantario** | **Total n=10** |
| **Máximo** | 2 | 2 | 2 | 2 | 1 | 8 |
| **Mínimo** | 1 | 1 | 1 | 1 | 0 | 6 |
| **Media** | 1,6 | 1,28 | 1,93 | 1,8 | 1,18 | 7,5 |
| **DE** | 0,6 | 0,51 | 0,3 | 0,45 | 0,5 | 0,8 |
| **WES** | | | | | | |
| | **Forma dentaria** | **Volumen del diente** | **Color** | **Textura superficial** | **Translucidez** | **Total n=10** |
| **Máximo** | 2 | 2 | 2 | 2 | 2 | 10 |
| **Mínimo** | 1 | 1 | 1 | 0 | 1 | 4 |
| **Media** | 1,2 | 1,4 | 1,3 | 1,7 | 1,3 | 7 |
| **DE** | 0,5 | 0,4 | 0,5 | 0,5 | 0,5 | 1,5 |

DE: Desviación estándar. Valor máximo de PES 10 (modificación según Belser *et al*.[24]).

atrofiado. En el presente trabajo se colocó un injerto en bloque más un biomaterial óseo por palatino, ya que los pacientes presentaban ensanchamiento del foramen incisivo, lo que sugiere que la terapia bajo evaluación puede ser apropiada para esta situación.

La investigación realizada por Bornstein *et al*.[4] estudió las dimensiones y las características anatómicas del canal nasopalatino. Participaron del estudio 44 hombres y 56 mujeres, y se analizaron 100 escaneos CBCT entre 2007 y 2009. El conducto puede ser único, doble paralelo y con forma de *Y* con variaciones (dos o más aperturas nasales de Stenon). Se identificó el canal nasopalatino único en el 45%, dos canales paralelos y separados en el 15%, y variaciones del canal tipo *Y* en el 40%. El análisis de las dimensiones del canal nasopalatino reveló un diámetro medio de 3,49 mm en su abertura nasal y un foramen incisivo, claramente más ancho en hombres, con un diámetro de 4,45 mm. La longitud del canal nasopalatino fue de 10,99 mm, también significativo en varones. Las dimensiones de la tabla bucal demostraron un ancho creciente desde la cresta ósea hacia apical, con valores medios de 6,5 mm en su porción crestal, 6,59 mm en la media y 7,6 mm en la apical. El tiempo transcurrido desde la pérdida de los incisivos centrales también tuvo una significativa influencia en el ancho vestibular de la cresta ósea.

Almache *et al*.[29] realizaron un estudio descriptivo y comparativo. Se tomaron 150 tomografías de pacientes dentados anterosuperiores y 52 tomografías de pacientes desdentados anterosuperiores. Los pacientes dentados presentan alturas mayores en relación con los pacientes edéntulos. En diámetro transversal, los pacientes edéntulos presentan mayor tamaño a nivel del CNP. Las medidas a nivel inferior, medio y superior en las corticales del diámetro del CNP en pacientes dentados son menores en comparación con los pacientes edéntulos. Se concluyó que los pacientes de 40 a 70 años, de ambos sexos, con edentulismo anterosuperior presentaron variaciones estructurales topográficas, que consisten en mayor anchura, menor longitud y mayor dimensión transversal, siendo conductos agrandados.

En nuestra investigación, a través de las imágenes que nos proporcionaron las tomografías, se pudo observar que el CNP estaba ensanchado especialmente a nivel del foramen incisivo. La amplitud transversal podría estar relacionada con la ausencia de dientes en relación con dicho foramen.

Se acuerda con el estudio retrospectivo de 2 a 4 años de Belser *et al*.[24] Este involucró a 45 pacientes en los que se trató el sector anterior del maxilar con implante unitario, de acuerdo con el concepto de colocación temprana del implante y evaluando el PES y el WES. El estudio demostró que la colocación de un implante unitario es un tratamiento predecible y con alta probabilidad de éxito. El índice utilizado confirmó una evaluación objetiva del resultado. En este estudio, la utilización de los índices de valoración de estética PES/WES en tejidos blandos y duros

tuvo una puntuación de 7 cada uno. La restauración protésica realizada se integró al sistema en armonía con la estética blanca y rosa presentes, logrando el biomimetismo buscado.

Gallucci *et al.*,[18] en la revisión sistemática de protocolos de carga y colocación de implantes, encontraron que de 898 implantes colocados con el protocolo tipo 4C (colocación tardía del implante y carga convencional) fallaron solo 11. La tasa de supervivencia acumulativa ponderada fue del 97,7%, con una media de 30,6 meses de seguimiento. La tasa de éxito tuvo un rango del 88-100%. El estudio tipo 4C fue el protocolo más documentado, científica y clínicamente validado, en particular cuando el tratamiento se modifica con aumento óseo, torque bajo de inserción, implantes con diámetro reducido y en pacientes que presentan factores locales y sistémicos.

En relación con los estudios tomográficos, se observó un marcado colapso de los rebordes. El CNP ha sido propuesto como contrafuerte anatómico adecuado para la colocación de implantes. La técnica utilizada fue descripta previamente por Resnik.[30] El soporte anterior proporcionado por un implante nasopalatino disminuye el momento flector creado en el plano vertical cuando se coloca la restauración protésica, lo que mejora la biomecánica, ya sea al seleccionar la relación oclusal de clase I, un borde a borde o articulación inversa. Todo ello contribuyó al acondicionamiento del terreno para que cada implante quedara en la posición tridimensional adecuada, con su rehabilitación protética.

En el estudio retrospectivo realizado por Urban *et al.*,[31] a lo largo de diez años se trató a 20 pacientes con restauraciones fijas soportadas por implantes. La regeneración de los defectos óseos en la zona anterior del maxilar con aumento de la cresta ósea en sentido horizontal y/o vertical, incluida la lateralización del nervio nasopalatino, y la colocación del implante en una segunda cirugía es una técnica quirúrgica predecible. A su vez Ewers,[32] en un estudio de cohorte prospectivo durante el período de observación de 9 pacientes, colocó implantes cortos en el maxilar atrófico. No se perdió ningún implante y los pacientes no experimentaron ninguna alteración sensorial debido a la colocación del implante en el CNP.

Se utilizó una técnica diferente de la de Urban, ya que no se lateralizó el paquete vasculonervioso, sino que en cada paciente se realizó el vaciamiento de las estructuras nerviosas y vasculares y en la misma cirugía del injerto. El área así cicatrizada permitió la colocación del implante en la posición 3D planificada.

En el trabajo realizado por Wasdrop,[33] se eliminó el paquete vasculonervioso y se colocó un injerto en bloque alogénico en el CNP. El bloque se colocó por vestibular y la membrana utilizada abarcó de vestibular a palatino, a diferencia de lo que ocurrió en nuestro caso, en el que el abordaje para la eliminación del paquete vasculonervioso fue desde palatino, sin alterar las paredes del conducto y, más aún, protegiendo el escaso remanente que quedaba por vestibular, funcionando como anclaje para el injerto óseo que se colocó por vestibular para rellenar y mejorar el aspecto facial.

En este estudio, el seguimiento de los pacientes fue de 2 a 9 años. Los implantes se mantuvieron con adecuada oseointegración, los pacientes no expresaron alteración sensorial y la estética fue aceptable en el tiempo.

## Conclusiones

La técnica quirúrgica descripta sería predecible cuando se aplican criterios estrictos de inclusión del paciente para la regeneración de defectos óseos en el sector anterior del maxilar mediante el aumento horizontal y/o vertical de la cresta, involucrando el CNP, previamente a la colocación del implante.

La estabilidad de los tejidos y la estética lograda indican que esta técnica regenerativa en palatino, para casos específicos, pudo posicionar correctamente el implante 3D y logró un aumento óseo adecuado, principalmente en sentido horizontal.

*Los autores declaran no tener conflictos de interés en relación con este estudio y afirman no haber recibido financiamiento externo para realizarlo.*

## Referencias

1. Caubet Biayna J, Heras Rincón I, Sánchez Mayoral J, Morey Mas M, Iriarte Ortabe JI. Management of anteroposterior bone defects in aesthetic restoration of the front teeth. *Rev Esp Cir Oral Maxillofac* 2009;31:81-97.
2. Dawson A, Chen S, Buser D, Cordaro L, Martin W, Belser U. *The SAC Classification in Implant Dentistry*, Berlín, Quintessence Publishing, 2009, pp. 1-99.
3. Fernández Bodereau E Jr., Fernández Bodereau E. "Prótesis a puente. Selección y valoración de pilares", en *Prótesis fija e implantes. Práctica clínica*, Madrid, Ed. Avances Médico-Dentales, 1996, pp. 295-320.
4. Bornstein MM, Balsiger R, Sendi P, Von Arx T. Morphology of the nasopalatine canal and dental implant surgery. A radiographic analysis of 100 consecutive patiens using limited Cone Beam computed tomography. *Clin Oral Implants Res* 2011;22:295-301.
5. Cappuccio H, Rabellino MI. Recognition of the normal antomical structures in the maxillary bone and mandi-

bular bone in apical retroalveolar intraoral radiographs. *Actas Odontológicas* 2010;7:31-42.
6. Ren S, Ma L, Zhou X, Sun Z. Bony defect of palate and vomer in submucous cleft palate patients. *Int J Oral Maxillofac Surg* 2015;44:63-6.
7. Jacob S, Zelano B, Gungor A, Abbott D, Naclerio R, McClintock MK. Location and gross morphology of the nasopalatine duct in human adults. *Arch Otolaryngol Head Neck Surg* 2000;126:741-8.
8 Gómez Torres MG, Faro Valverde L, Torres M, Vidal A, Crusoe-Rebello IM. Trifid nasopalatine canal: case report of a rare anatomical variation and its surgical implications. *Rev Cubana Estomatol* 2016;53:67-70.
9. Takeshita K, Funaki K, Jimbo R, Takahashi T. Nasopalatine duct cyst developed in association with dental implant treatment. A case report and histopathological observation. *J Oral Maxillofac Pathol* 2013;17:319.
10. Pena de Andrade JG, Valerio CS, De Oliveira Monteiro MA, De Carvalho Machado V, Manzi FR. Comparison of 64-detector-multislice and Cone Beam computed tomographies in the evaluation of linear measurements in the alveolar ridge. *Int J Prosthodont* 2016;29:132-4.
11. Khojasterpour L, Haghnegahdar A, Keshtkar M. Morphology and dimensions of nasopalatine canal. A radiographic analysis using Cone Beam computed tomography. *J Dent Shiraz Univ Med Sci* 2017;18:244-50.
12. Morton D, Chen ST, Martin WC, Levine RA, Buser D. *Consensus Statements and Recommended Clinical Procedures Regarding Optimizing Esthetic Outcomes in Implant Dentistry*, Berlín Quintessence Publishing, 2014, pp. 216-20.
13. Mišié AM. Implant therapy in the esthetic zone-surgical considerations. *Balk J Dent Med* 2016;20:83-8.
14. Benic GI, Hämmerle CHF. Horizontal bone augmentation by means of guided bone regeneration. *Periodontol 2000* 2014;66:13-40.
15. Buser D, Chappuis V, Kuchler U, Bornstein MM, Wittneben JG, Buser R, *et al*. Long-term stability of early implant placement with contour augmentation. *JDR Clinical Research* 2013;92:1765-825.
16. Carini F, Porcaro G, Ciaravino M, Monai D, Francesconi M, Baldoni M. The management of atrophies classified as V class according to Cawood & Howell by piezo-electric surgery. *Avan Periodon Implantol* 2009;21:81-8.
17. Palacci P, Nowzari H. Soft tissue enhancement around dental implants. *Periodontol 2000* 2008;47:113-32.
18. Gallucci G, Hamilton A, Zhou W, Buser D, Chen S. Implant placement and loadingprotocols in partially edentulous patients: A systematic review. *Clin Oral Implants Res* 2018;29:106-34.
19. Botticelli D, Berglundh T, Buser D, Lindhe J. Appositional bone formation in marginal defects at implants. *Clin Oral Implants Res* 2003;14:1-9.
20. Cordaro L, Terheyden H. Methods for augmentation of alveolar ridge, en *ITI Treatment Guide. Ridge Augmentation Procedures in Implant Patients*. *A Staged Approach*, Berlín, Quintessence Publishing, 2014, pp. 29-91.
21. Horowitz R, Holtzclaw D, Rosen PS. A review on alveolar ridge preservation following tooth extraction. *J Evid Base Dent Pract* 2012;149-60.
22. Fürhauser R, Florescu D, Benesch T, Haas R, Mailath G, Watzek G. Evaluation of soft tissue around single-tooth implant crowns. The Pink Esthetic Score. *Clin Oral Implants Res* 2005;16:639-44.
23. Gehrke P, Lobert M, Dhom G. Reproducibility of the Pink esthetic score-rating soft tissue esthetics around single-implant restorations with regard to dental observer specialization. *J Esthet Restor Dent* 2008;20:375-84.
24. Belser UC, Grüter L, Vailati F, Bornstein MM, Weber HP, Buser D. Outcome evaluation of early placed maxillary anterior single-tooth implants using objective esthetic criteria. A cross-sectional, retrospective study in 45 patients with a 2- to 4-year follow-up using pink and white esthetic scores. *J Periodontol* 2009;80:140-51.
25. Brunner E, Domhof S, Langer F. *Nonparametric Analysis of Longitudinal Data in Factorial Experiments*, York, Wiley, 2002, pp. 40-100.
26. Buser D, Chappuis V, Belser UC, Chen S. Implant placement post extraction in esthetic single tooth site: when inmediate, when early, when late? *Periodontology 2000* 2017;73:84-102.
27. Chappuis V, Rahman L, Buser R, Janner S, Belser UC, Buser D. Effectiveness of contour augmentation with guided bone regeneration. 10-year results. *J Dent Res* 2018;97:266-74.
28. Peñarrocha M, Carrillo C, Uribe R, García B. The Nasopalatine canal as an anatomic buttressfor implant placement in the severely atrophic maxilla. A pilot study. *Int J Oral Maxillofac Implants* 2009;24:936-42.
29. Almache MCE, Cordero MLA, Palacios Vivar DE, Cordero MFA, Quizhpe CBS. Alteraciones anatómicas del conducto nasopalatino en pacientes dentados y desdentados en el sector anterosuperior utilizando tomografía computarizada de haz cónico. *Acta Odontol Colombiana* 2019;9:49-57.
30. Resnik R. Maxillary anterior specific implant surgery, en: *Misch's Contemporary Implant Dentistry*, 4ª ed., St. Louis, MO, Mosby-Elsevier, 2019, pp. 769-98.
31. Urban I, Jovanovic SA, Buser D, Bornstein MM. Partial lateralization of the nasopalatine nerve at the incisive foramen for ridge augmentation in the anterior maxilla prior to placement of dental implants. A retrospective case series evaluating self-reported data and neurosensory testing. *Int J Periodontics Restorative Dent* 2015;35:169-77.
32. Ewers R. The incisal foramen as a means of insertion for one of three ultrashort implants to support a prosthesis for a severely atrophic maxilla. A short-term report. *Heliyon* 2018;01034.
33. Waasdorp J. Enucleation of the incisive canal for implant placement. A comprehensive literature review and case report. *J Oral Implantol* 2016;42:180-3.
34. *Merriam-Webster's Medical Desk Dictionary*. Springfield, MA, Merriam-Webster, 2002.

Contacto:
**Enrique Fernández Bodereau**
*bodereau@uolsinectis.com.ar*
Crisol 193, 2º "D" (X5000BVC)
Córdoba, Argentina

# Odontoma complejo. Resolución de caso con utilización de osteosíntesis rígida por riesgo de fractura mandibular

## *Complex odontoma. Case resolution with the use of rigid osteosynthesis for risk of mandibular fracture*

Presentado: 24 de septiembre de 2019
Aceptado: 22 de octubre de 2019

José Mariano Astigueta,[a,b] Gonzalo Daniel Muni,[a,b] Javier Alejandro Benítez,[a,b] Graciela Ana Giannunzio[a]

[a]Hospital Zonal General de Agudos "Gral. Manuel Belgrano", Servicio de Cirugía Bucomaxilofacial, San Martín, Buenos Aires, Argentina
[b]Especialidad de Cirugía y Traumatología Bucomaxilofacial, Universidad Católica Argentina, Buenos Aires, Argentina

## Resumen

**Objetivo:** Describir la resolución de un caso un odontoma complejo de gran tamaño con utilización de osteosíntesis rígida.

**Caso clínico:** Una paciente de 13 años de edad se presentó a la consulta por aumento de volumen en hemifacia izquierda, de 4 meses de evolución. Mediante biopsia incisional, se diagnosticó odontoma complejo. Se realizó tratamiento quirúrgico con utilización de osteosíntesis rígida. Se decidió retirar la placa de osteosíntesis a los 6 meses posoperatorios para evitar alterar el crecimiento y el desarrollo mandibular. Se indicó control posoperatorio durante 5 años.

**Conclusión:** La utilización de osteosíntesis rígida fue adecuada para reforzar el defecto óseo mandibular producido durante el tratamiento quirúrgico de un odontoma complejo de gran tamaño.

**Palabras clave:** Defecto óseo, odontoma complejo, osteosíntesis rígida.

## *Abstract*

***Aim:*** *To describe the resolution of a case of a large complex odontoma with the use of rigid osteosynthesis.*

***Clinical case:*** *A 13-year-old patient presented with a swelling in left jaw of 4 months of evolution. Complex odontoma was diagnosed by incisional biopsy. Surgical treatment was performed with the use of rigid osteosynthesis. Removal of osteosynthesis plate was decided 6 months postoperatively to avoid alteration of mandibular growth and development. Postoperative control was indicated for 5 years.*

***Conclusion:*** *The use of rigid osteosynthesis was adequate to reinforce the mandibular bone defect produced during the surgical treatment of large complex odontoma.*

***Key words:*** *Bone defect, complex odontoma, rigid osteosynthesis.*

## Introducción

Originariamente, el término "odontoma" fue empleado para describir cualquier tumor conformado por tejido odontogénico.[1-2] Con el paso del tiempo, comenzó a utilizarse de forma mucho más restrictiva.

En 1971, la Organización Mundial de la Salud (OMS) definió los odontomas como tumores odontogénicos mixtos, de naturaleza benigna, con un potencial de crecimiento lento y limitado, compuesto por

tejidos dentales duros y blandos de origen epitelial y mesenquimático.[3-5] También, según su configuración histológica, su presentación radiográfica y su comportamiento clínico, la OMS clasificó los odontomas en compuestos y complejos.

En 1992, una nueva clasificación de los tumores odontogénicos benignos según su origen histológico los subdividió en epiteliales, mesenquimáticos o mixtos. Los odontomas fueron considerados entre los tumores de origen mixto, y esto se mantuvo así en las actualizaciones de 2005 y 2017.[3-5]

En la última actualización, de 2017, se clasificaron como tumores odontogénicos benignos mixtos (epiteliales y mesenquimáticos) el odontogénico primordial (nueva entidad), el fibroma ameloblástico, el tumor dentinogénico de células fantasma y el odontoma (compuesto y complejo).[3,4]

A diferencia de la clasificación de 2005, el fibrodentinoma ameloblástico y el fibroodontoma ameloblástico ya no son considerados entidades aparte, sino estadios iniciales del desarrollo de un odontoma complejo. Esto fue propuesto por H. P. Philipsen en una revisión bibliográfica y presentación de 134 nuevos casos, publicada en 1997 (tabla 1).[2-4]

Epidemiológicamente, el odontoma complejo es el tumor odontogénico más frecuente, ya que su prevalencia es casi del 67%, es decir, más que la suma de todos los demás tumores odontogénicos.[2-3] Se presenta entre la primera y la tercera década de vida, con una leve distinción según el tipo de odontoma. La frecuencia de aparición por sexo no presenta diferencias estadísticamente significativas.[3-6] Los principales motivos de consulta son la ausencia clínica de una pieza dentaria, la expansión de las tablas óseas periféricas a la lesión y las derivaciones de otros profesionales por hallazgos radiográficos.[7]

El odontoma compuesto se presenta como una malformación en la cual están representados todos los tejidos dentarios (esmalte, dentina, cemento y pulpa) con un patrón de distribución ordenado; la lesión consta de muchas estructuras similares a los dientes denominadas dentículos. Esta presentación es hasta dos veces más frecuente que el odontoma complejo, y tiende a aparecer en pacientes más jóvenes, con un promedio de 14,8 años de edad al momento del diagnóstico.[2] La localización más habitual es el sector anterior del maxilar superior, y en el 40-55% de los casos actúa como factor de retención mecánica de una pieza dentaria permanente.[3-5] Su potencial de crecimiento es menor que el del odontoma complejo, y el tratamiento de elección es la enucleación, que en la gran mayoría de los casos puede realizarse bajo anestesia local.

A diferencia del anterior, el odontoma complejo es una malformación con presencia de todos los tejidos dentales, cada uno de ellos bien formado, pero dispuestos como una masa amorfa en un patrón desorganizado.[1-3] Esta presentación representa cerca de la tercera parte del total de los odontomas, con un promedio de 21 años de edad al diagnóstico, es decir, mayor que en el caso de los odontomas compuestos. Aunque puede localizarse en cualquier ubicación, la más habitual es el sector molar mandibular, y su relación con una pieza permanente retenida se da en el 10-44% de los casos, es decir, con menos frecuencia que en el caso del compuesto.[2-4]

Radiográficamente, hay tres patrones de presentación en función del estadio de desarrollo en el que se encuentre la lesión. El primer estadio es caracterizado por una imagen casi exclusivamente radiolúcida, de límites definidos, con un borde óseo esclerótico. El segundo estadio presenta una calcificación parcial, que se observa como una imagen radiopaca dentro de la lesión radiolúcida presente en el primer estadio, que podía ser diagnosticada como fibroodontoma ameloblástico o fibrodentinoma ameloblástico según la clasificación de 2005, considerados actualmente odontomas complejos en desarrollo.[3-5] El tercer estadio se trata de una lesión principalmente radiopaca, rodeada por un halo radiolúcido y un límite bien definido, con un borde óseo esclerótico.[2-6,8,9]

El potencial de crecimiento del odontoma complejo es mayor al del odontoma compuesto, y en ocasiones –como la del caso que se presentará a continuación– puede desarrollar un gran tamaño, produciendo una expansión de las corticales óseas y una marcada asimetría facial, comprometiendo los pilares y arbotantes mandibulares, y aumentando el riesgo de producir una fractura patológica, intraquirúrgica o posoperatoria.

El objetivo del presente trabajo es mostrar la resolución de un caso de estas características mediante la exéresis de la lesión, la utilización de una placa de osteosíntesis rígida como refuerzo mandibular, y su retiro en una segunda intervención.

## Caso clínico

Una paciente de 13 años de edad concurrió al Servicio de Cirugía y Traumatología Bucomaxilofacial del Hospital Zonal General de Agudos “Gral. Manuel Belgrano” por aumento de volumen indoloro en hemifacia izquierda de 4 meses de evolución. No refirió antecedentes mórbidos de relevancia.

Presentaba una severa asimetría a expensas de

**Tabla 1**. Historia de la clasificación de los tumores odontogénicos benignos según la OMS en función de su origen histológico.

| 1992 | | | 2005 | | | 2017 | | |
|---|---|---|---|---|---|---|---|---|
| **Epiteliales** | **Mesenquimáticos** | **Mixtos** | **Epiteliales** | **Mesenquimáticos** | **Mixtos** | **Epiteliales** | **Mesenquimáticos** | **Mixtos** |
| Ameloblastoma | Fibroma odontogénico | Fibroma ameloblástico | Ameloblastoma sólido/ multiquístico | Fibroma odontogénico | Fibroma ameloblástico | Ameloblastoma | Fibroma odontogénico | Fibroma ameloblástico |
| Tumor odontogénico escamoso | Mixoma | Fibrodentinoma ameloblástico (dentinoma) | Ameloblastoma extraóseo/ periférico | Mixoma/ fibromixoma | Fibrodentinoma ameloblástico (dentinoma) | Ameloblastoma uniquístico | Mixoma/ fibromixoma | Tumor odontogénico primordial |
| Tumor odontogénico epitelial calcificante (Pindborg) | Cementoblastoma benigno | Fibroodontoma ameloblástico | Ameloblastoma desmoplásico | Cementoblastoma | Fibroodontoma ameloblástico | Ameloblastoma extraóseo/ periférico | Cementoblastoma | Odontoma compuesto |
| Tumor odontogénico de células claras | | Odontoamelo-blastoma | Ameloblastoma uniquístico | | Odontoamelo-blastoma | Ameloblastoma metastatizante | Fibroma cementoosificante | Odontoma complejo |
| | | Odontoma compuesto | Tumor odontogénico escamoso | | Odontoma compuesto | Tumor odontogénico escamoso | | Tumor dentinogénico de células fantasma |
| | | Odontoma complejo | Tumor odontogénico epitelial calcificante (Pindborg) | | Odontoma complejo | Tumor odontogénico epitelial calcificante (Pindborg) | | |
| | | Tumor odontogénico adenomatoide | Tumor odontogénico adenomatoide | | Tumor quístico odontogénico calcificante (Gorlin) | Tumor odontogénico adenomatoide | | |
| | | Quiste odontogénico calcificante | Tumor odontogénico queratoquístico | | Tumor dentinogénico de células fantasma | | | |
| **4** | **3** | **8** | **8** | **3** | **8** | **7** | **4** | **5** |
| **15** | | | **19** | | | **16** | | |

La subdivisión de los tumores odontogénicos benignos en epiteliales, mesenquimáticos o mixtos se realizó por primera vez en 1992, por lo que la clasificación de 1971 no se incluye en la tabla.

aumento de volumen en hemifacia izquierda, tercio medio e inferior, y características normales en la piel que la recubre (fig. 1). Al examen bucal, se evidenció la ausencia clínica de pieza 3.7, con abombamiento de tabla ósea vestibular del cuerpo mandibular posterior izquierdo, de consistencia dura. La mucosa bucal que recubría la lesión se observaba normal. No presentaba adenopatías palpables.

En radiografía panorámica mandibular (ortopantomografía), se evidenció una imagen radiopaca bien delimitada en el cuerpo mandibular posterior izquierdo, distal a la pieza 3.6, con halo radiolúcido periférico y límites de la lesión corticalizados. Se observó una imagen radiopaca compatible con pieza 3.7 desplazada hacia la basal mandibular, con formación únicamente del tercio cervical de la porción radicular. La basal mandibular periférica a la lesión impresionó abombada respecto de la contralateral (fig. 2).

En tomografía computada de haz cónico (CTCB) se observó una imagen hiperdensa en cuerpo mandibular posterior izquierdo, en relación con porción coronaria de pieza 3.7, la cual se encontraba desplazada hacia vestibular y basal, interrumpiendo la continuidad del arbotante basal mandibular. El mayor diámetro de la imagen hiperdensa era de 22,2 × 17,2 mm. Se evidenció desplazamiento hacia basal y lingual de conducto alveolar inferior, con cortical periférica respetada (fig. 3).

**Figura 1**. Fotografía frontal inicial en la que se observa un aumento de volumen en hemifacia izquierda, tercio facial inferior, y características normales en la piel que recubre.

Previamente a la firma del consentimiento y asentimiento informado, se realizó una biopsia incisional que arrojó el diagnóstico de odontoma complejo (fig. 4).

Se decidió llevar a cabo el tratamiento quirúrgico bajo anestesia general con abordaje intraoral desde el borde anterior de la rama ascendente izquierda hasta distal de pieza 3.3 y el legrado de colgajo mucoperióstico exponiendo el hueso vestibular en la zona de la lesión (fig. 5). Se realizaron el moldeado y la colocación de una placa de 2.4 locking en arbotante basal de 10 orificios con extensión hacia el hueso sano distal y proximal a la lesión (figs. 6-7). Se efectuó la ostectomía vestibular, la exposición, la sección y la exéresis de la masa, y la exodoncia de la pieza 3.7 (fig. 8-9), quedando un defecto óseo de cuatro paredes de 25 × 19 mm, con interrupción completa de la línea oblicua externa y adelgazamiento del arbotante basal mandibular (fig. 10). Se verificó hemostasia, seguida de toilette y síntesis. Las muestras fueron enviadas al laboratorio de anatomía patológica de la Facultad de Odontología de la Universidad de Buenos Aires, y el diagnóstico fue lesión odontogénica vinculable a odontoma complejo.

Tras el control con radiografía panorámica a las 2 semanas de la intervención (fig. 11), se planificó el retiro de la placa de osteosíntesis 2.4 de arbotante basal para los 6 meses posoperatorios, con el fin de no alterar el crecimiento y el desarrollo mandibular de la paciente. Al realizar el procedimiento bajo anestesia general, se comprobó una neoformación ósea sobre el defecto previo.

Se indicó control posoperatorio clínico-radiográfico durante 5 años, al cabo de lo cual se evidenció radiográficamente la correcta neoformación ósea, sin signos de recidiva (fig. 12).

**Figura 2**. Radiografía panorámica mandibular inicial en la que se evidencia imagen radiopaca con halo radiolúcido en cuerpo mandibular posterior izquierdo en relación con molar retenido.

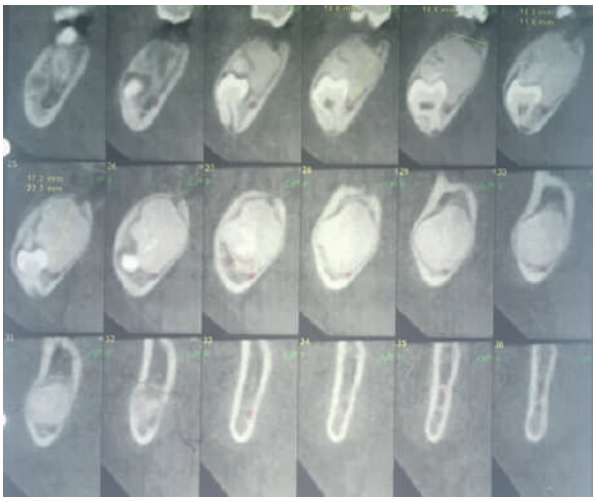

**Figura 3**. CTCB inicial en la que se observa, en corte 25, el diámetro de la lesión, de 17,2 × 22,2 mm.

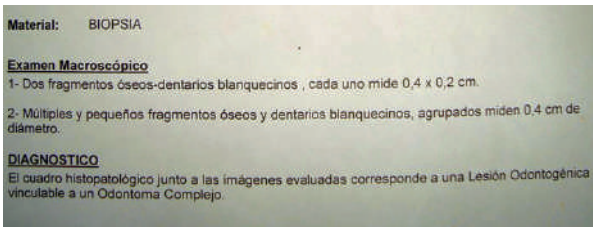

**Material:** BIOPSIA

**Examen Macroscópico**

1- Dos fragmentos óseos-dentarios blanquecinos , cada uno mide 0,4 x 0,2 cm.

2- Múltiples y pequeños fragmentos óseos y dentarios blanquecinos, agrupados miden 0,4 cm de diámetro.

**DIAGNOSTICO**

El cuadro histopatológico junto a las imágenes evaluadas corresponde a una Lesión Odontogénica vinculable a un Odontoma Complejo.

**Figura 4**. Informe de biopsia incisional.

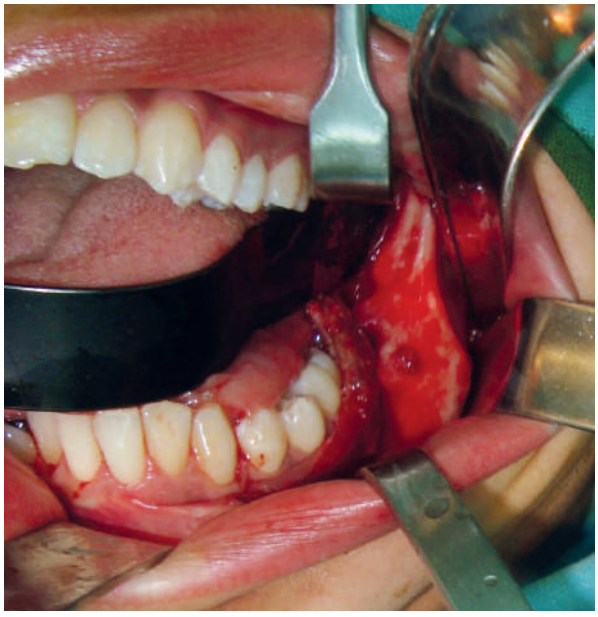

**Figura 5**. Fotografía intraquirúrgica en la que se evidencia la exposición del abombamiento óseo vestibular por abordaje vestibular mandibular izquierdo.

## Discusión

El odontoma es el tumor odontogénico más frecuente.[2,3,9,10]

**Figura 6**. Moldeado de placa de osteosíntesis con utilización de template.

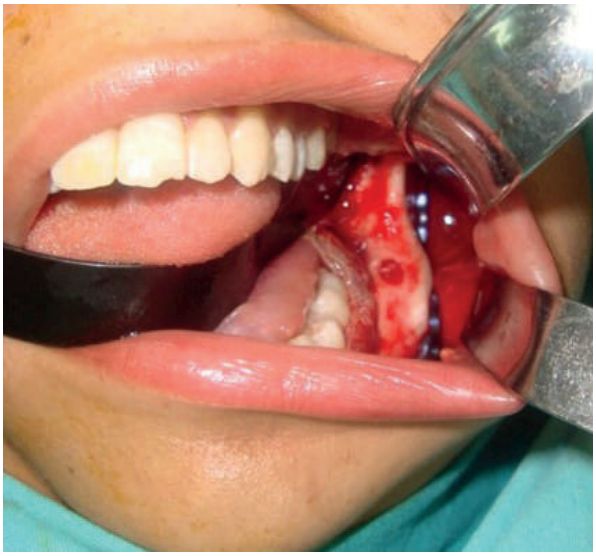

**Figura 7**. Fotografía intraquirúrgica. Colocación de la placa de osteosíntesis en borde posterior y basal mandibular.

La variante compuesta está conformada por múltiples dentículos con una estructura ordenada de sus tejidos, y se localiza generalmente en la porción anterior del maxilar superior, pudiendo actuar como retención mecánica para la erupción de los incisivos.[4,5] Dicha lesión tiene un potencial de crecimiento limitado que no suele superar el tamaño del diente al que se relaciona, y su tratamiento es la enucleación de los dentículos y el saco periférico, lo cual puede realizarse bajo anestesia local sin complicaciones.[1-3,9]

La variante compleja, menos frecuente que la compuesta,[1-3,9,10] puede presentar un comportamiento mucho más expansivo. Su localización más habitual es la porción posterior del cuerpo mandibular,[2,3,9] y puede producir también la retención mecánica de un molar. La estructura histológica de esta lesión está dada por una masa amorfa, heterogénea y desordenada de tejidos dentarios que pueden alcanzar tamaños considerables. La velocidad de crecimiento puede ser

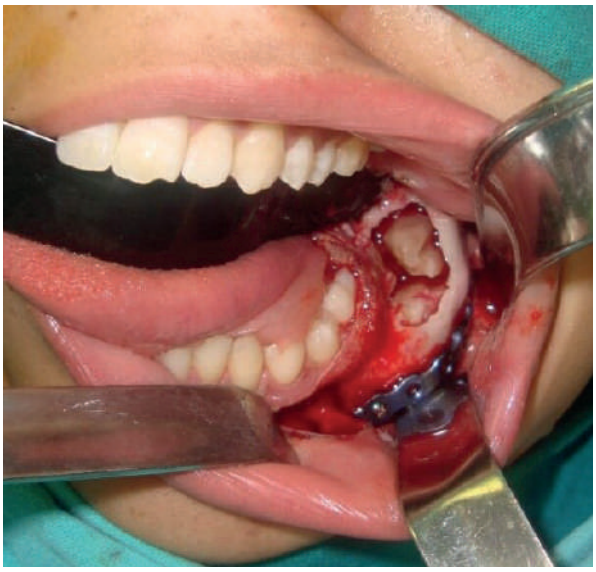

**Figura 8**. Fotografía intraquirúrgica. Ostectomía en tabla ósea vestibular, sector molar izquierdo, y exposición de la lesión.

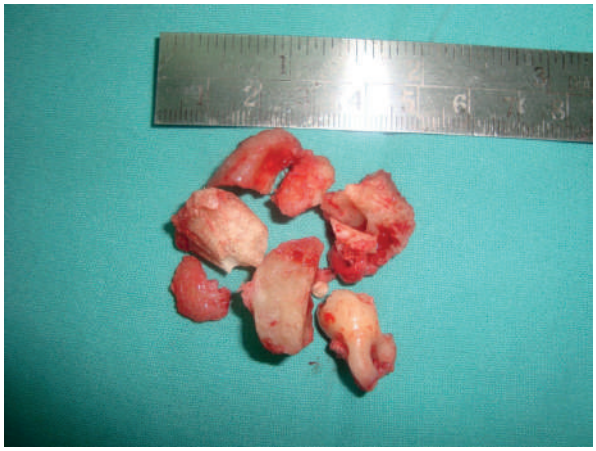

**Figura 9**. Pieza quirúrgica segmentada más pieza dentaria 3.7.

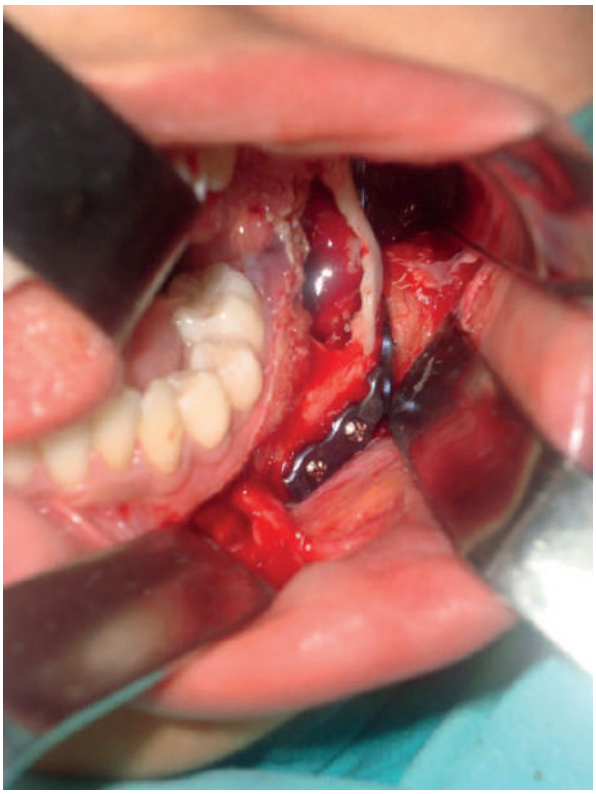

**Figura 10**. Fotografía intraquirúrgica. Lecho quirúrgico posterior a exéresis de la lesión.

alta, dando lugar a abombamientos óseos periféricos a la lesión, asimetrías faciales grotescas y desplazamiento de las piezas retenidas a posiciones ectópicas (basal mandibular, rama ascendente, seno maxilar). Todo esto conlleva al debilitamiento de los pilares y arbotantes mandibulares, con el consecuente riesgo de producir fracturas espontáneas, intraquirúrgicas o posoperatorias. El tratamiento de esta variante también es la enucleación tumoral, pero debido a su localización, tamaño, y las posibles complicaciones operatorias, es habitual que su tratamiento se realice bajo anestesia general.[1,2]

En los casos en los que existe un riesgo latente de producirse una fractura mandibular durante el procedimiento quirúrgico o posoperatorio mediato, la utilización de osteosíntesis rígida para reforzar los pilares y arbotantes debilitados puede compensar dicha situación y, de esa forma, prevenir la aparición de una fractura.

Distintos autores han propuesto diferentes modos de utilizar las placas de osteosíntesis, lo cual involucra tanto el espesor como el tamaño y la cantidad de placas.[11-13]

En un trabajo realizado en perros por Arzi *et al.*,[13] se investigó la resistencia de una mandíbula sana en comparación con mandíbulas con defectos óseos en el ángulo, reforzada con una única placa locking colocada en el arbotante basal y una placa locking acompañada de una miniplaca en la línea oblicua externa. Los autores concluyeron que, si bien la utilización de dos placas brindaba una resistencia algo mayor, aumentaba el riesgo de infección posoperatoria y de daño a estructuras dentarias y nerviosas. Por otro lado, la utilización de una única placa tipo locking era suficiente para soportar la carga mandibular y reducía el riesgo de daño a estructuras anexas.

En un estudio tridimensional de elementos finitos, tras la enucleación de un quiste dentígero y la exodoncia de la pieza 3.8, Murakami *et al*. evaluaron la resistencia mandibular ante distintas fuerzas,

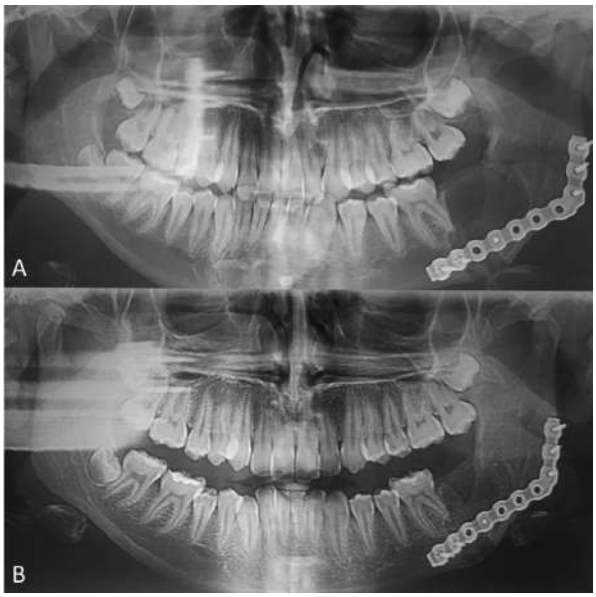


**Figura 11**. Radiografía panorámica de control posoperatorio. **A**: A las 2 semanas. **B**: A los 6 meses, cuando se decidió el retiro del material de osteosíntesis.

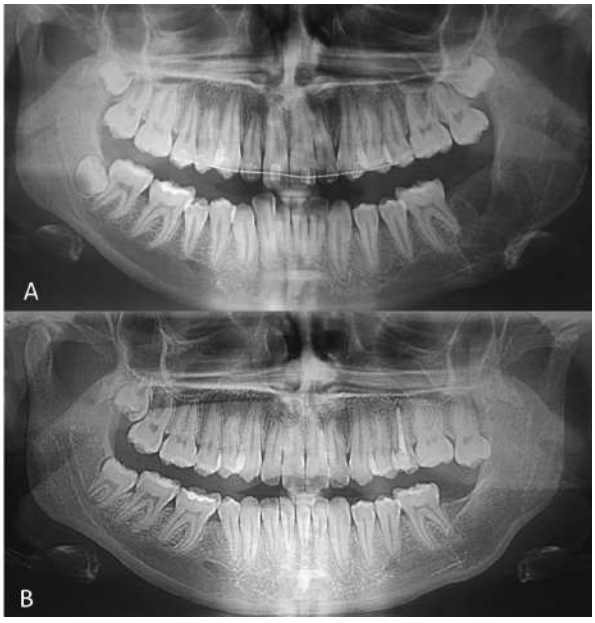


**Figura 12**. **A**: Radiografía panorámica de control a los 6 meses del retiro del material de osteosíntesis. **B**: Radiografía panorámica de control a los 5 años posoperatorios en la que se observa extrusión de pieza 2.7 por ausencia de antagonista.

**Figura 13**. **A**: Fotografía frontal a los 5 años posoperatorios en la que no se observan asimetrías. **B**: Fotografía intraoral a los 5 años posoperatorios en la que no se observan abombamientos óseos y la mucosa bucal evidencia un aspecto normal.

con y sin utilización de placas de osteosíntesis. Este estudio ilustró la eficacia teórica de la aplicación de una placa para disminuir la tensión en la mandíbula después de la extirpación quirúrgica de un quiste en el cuerpo mandibular posterior.

En el presente caso clínico, se optó por utilizar una única placa del sistema 2.4 de tipo locking, ya que el defecto era demasiado amplio como para colocar una placa del sistema 2.0 sobre la línea oblicua externa (fig. 8), la cual debería haber sido más larga que la que se utilizó, requiriendo un abordaje más amplio, con el consecuente riesgo de daño a estructuras dentarias y nerviosas. Al emplear una única placa tipo locking, se permitió una distribución de cargas entre la placa y el hueso, reduciendo la posibilidad de fractura posoperatoria.

Al momento en que fue resuelto este caso, no existía la posibilidad de utilizar modelos estereolitográficos o de realizar la planificación virtual para la selección y el premoldeado de las placas de osteosíntesis, lo cual habría sido de gran utilidad, a fin de

lograr una perfecta adaptación y la disminución del tiempo quirúrgico.

Tanto la variante compuesta como la compleja se presentan en pacientes jóvenes, entre la primera y la tercera década de vida, lo cual debe ser tenido en cuenta tanto para el diagnóstico como para el tratamiento. Los casos que precisen osteosíntesis rígida a fin de evitar el riesgo de fractura pueden requerir una segunda intervención para el retiro de estas, y así no alterar el crecimiento y el desarrollo de la mandíbula.[14,15]

Es importante destacar que estas lesiones tienden a ser asintomáticas y que el diagnóstico suele intuirse por ausencia de erupción de piezas dentarias, abombamientos óseos y, generalmente, por medio de radiografías.

Los odontomas son lesiones totalmente benignas, con una bajísima tasa de recidiva tras un tratamiento quirúrgico adecuado, por lo que el hallazgo temprano de la lesión es fundamental para llevar adelante un tratamiento conservador.

Por todo lo anterior, se sugiere realizar a todos los pacientes una radiografía panorámica a los 6 años de edad, a fin de detectar precozmente piezas dentarias retenidas, dientes supernumerarios y patología quística o tumoral asociada en estadios de desarrollo tempranos.[16]

## Conclusiones

Los odontomas compuestos de gran extensión que producen debilitamiento de los pilares y arbotantes óseos del macizo facial, con el consecuente riesgo de fractura, pueden ser resueltos mediante la exéresis y la utilización de osteosíntesis rígida como método de refuerzo.

En pacientes pediátricos, es preciso considerar un segundo procedimiento quirúrgico para el retiro del material de osteosíntesis, a fin de no alterar el crecimiento y el desarrollo facial.

**Agradecimientos:** Al Dr. Alberto Attaguile, por su colaboración en la redacción.

*Los autores declaran no tener conflictos de interés en relación con este estudio y afirman no haber recibido financiamiento para realizarlo.*

## Referencias

1. Cuesta SA, Albiol JG, Aytés LB, Escoda CG. Revisión de 61 casos de odontoma. Presentación de un odontoma complejo erupcionado. *Med Oral* 2003;8:366-73.
2. Philipsen HP, Reichart PA, Praetorius F. Mixed odontogenic tumors and odontomas. Consideration on interrelationship. Review of literatura and presentation of 134 new cases of odontomas. *Oral Oncology* 1997;33:86-99.
3. El-Neggar AK, Chan JKC, Grandis JR, Takata T, Slootweg PJ. *WHO classification of head and neck tumors*, 4ª ed., Lyon, IARC, 2017, pp. 224-5.
4. Wright JM, Soluk-Tekkesin M. Odontogenic tumors: where are we in 2017? *J Istanbul Univ Fac Dent* 2017;51:10-30.
5. Speight PM, Takkata T. New tumour entities in the 4th edition of the World Health Organization Classification of Head and Neck tumours: odontogenic and maxillofacial bone tumours. *Virchows Arch* 2018;472:331-9.
6. Sánchez OH, Berrocal MIL, Martínez González JM. Metaanalysis of the epidemiology and clinical manifestations of odontomas. *Med Oral P Patol Oral Cir Bucal* 2008;13:730-4.
7. Vengal M, Arora H, Ghosh S, Pa KMI. Large erupting complex odontoma: a case report. *JCDA* 2007;73:169-72.
8. García Consuegra L, Junquera LM, Albertos JM, Rodríguez O. Odontomas. A clinical-histological and retrospective epidemiological study of 46 cases. *Med Oral* 2000;5:367-72.
9. Bereket C, Çakır-Özkan N, Şener I, Bulut E, Tek M. Complex and compound odontomas: Analysis of 69 cases and a rare case of erupted compound odontoma. *Niger J Clin Prac* 2015;18:726-30.
10. Isola G, Cicciu M, Fiorillo L, Matarese G. Association between odontoma and impacted teeth. *J Craniofac Surg* 2017;28:755-8.
11. Wolf-Dieter K, Andreas G, Maurer P. Analysis of mechanical stress in reconstruction plates for bridging mandibular angle defects. *J Craniomaxillofac Surg* 2006;34:201-9.
12. Murakami K, Yamamoto K, Tsuyuki M, Sugiura T, Tsutsumi S, Kirita T. Theoretical efficacy of preventive measures for pathologic fracture after surgical removal of mandibular lesions based on a three-dimensional finite element analysis. *J Oral Maxillofac Surg* 2014;72:833.
13. Arzi B, Stover SM, Garciasm TC, Leale DM, Verstraete FJM. Biomechanical evaluation of two plating configurations for critical-sized defects of the mandible in dogs. *AJVR* 2016;77:445-51.
14. Iatrou I, Theologia-Lygidakis N, Tzerbos F. Surgical protocols and outcome for treatment of maxilofacial fractures in children: 9 years experience. *J Craniomaxillofac Surg* 2010;38:511-6.
15. Theologie-Lygidakis N, Iatrou I, Eliades G, Papanikolaou S. A retrieval study on morphological and chemical changes of titanium osteosynthesis plates and adjacent tissues. *J Craniomaxillofac Surg* 2007;35:168-76.
16. Manterola ER. *Cirugía de dientes retenidos en niños con el uso de anestesia local sin sedación y con musicoterapia como psicoprofilaxis quirúrgica*. Tesis de doctorado, Universidad de Buenos Aires, 2016, p. 21.

Contacto:
**José Mariano Astigueta**
*marianoastigueta@hotmail.com*
Caseros 1055, San Isidro (B1642CTE)
Buenos Aires, Argentina

# Fractura radicular de tercio medio: tratamiento y cinco años de seguimiento

## *Treatment and 5-year follow-up of root fractures in the middle third*

Presentado: 23 de agosto de 2019
Aceptado: 11 de noviembre de 2019

Marina Andrea Toscano, Giselle Anahí Zacharczuk, Graciela Edith López
Odontología Integral Niños, Facultad de Odontología, Universidad de Buenos Aires, Argentina

## Resumen

**Objetivo:** Informar el tratamiento de dos piezas con fractura radicular horizontal del tercio medio, patrones de curación y seguimiento por cinco años.

**Caso clínico:** Se presentó a la consulta una niña de 9 años de edad con traumatismo de 10 días de evolución. Examen clínico: fractura amelodentinaria restaurada en la pieza 2.2, movilidad y sensibilidad a la percusión y palpación en ambos incisivos centrales superiores. Examen radiográfico: fractura radicular horizontal de tercio medio en piezas 1.1 y 2.1. Tratamiento: inmovilización con placa removible durante 4 semanas, indicaciones de higiene y uso, y controles de seguimiento. Al primero y al cuarto mes, ambos incisivos mostraron ausencia de movilidad, reacción positiva de sensibilidad y signos radiográficos de reabsorción superficial interna y externa. A los 6 meses, el 1.1 evidenció signos de reparación con tejido conectivo, y el 2.1, signos clínicos y radiográficos de necrosis pulpar del fragmento coronario. Se realizó el tratamiento endodóntico de la pieza 2.1 hasta el nivel de la fractura con pasta a base de hidróxido de calcio, y luego de la comprobación de la formación de una barrera de tejido duro, se obturó definitivamente con gutapercha y sellador endodóntico. Cinco años después del traumatismo, ambos incisivos se mostraron asintomáticos y los estudios por imágenes evidenciaron una completa consolidación de las fracturas.

**Conclusión:** Un diagnóstico temprano, procedimientos apropiados de tratamiento, el conocimiento de los procesos curativos y un monitoreo cuidadoso de todos los parámetros clínicos y radiográficos son claves para un enfoque correcto y conservador de las piezas dentarias con fractura radicular.

**Palabras clave:** Dentición permanente, fracturas dentarias.

## *Abstract*

***Aim:*** *To report the treatment, healing patterns and five-year follow-up of two permanent incisors with horizontal root fracture located in the middle third.*

***Case report:*** *A 9-year-old girl who came to our consultation 10 days after a dental trauma. Clinical examination: restored enamel-dentin fracture in upper left lateral incisor; mobility and sensitivity to percussion and palpation in both upper central incisors. Radiographic examination: horizontal root fracture in the middle third of both upper central incisors. Treatment: stabilization with a removable splint for 4 weeks, indications for hygiene, use of the splint and follow-up controls. At first and fourth month, central incisors presented absence of mobility, positive response to pulp testing and radiographic signs of internal and external superficial resorption. At sixth month, signs of healing with connective tissue were found on the right central incisor, while the left one showed clinical and radiographic signs of necrosis of the coronal fragment. The root canal of this segment was treated initially with a calcium hydroxide paste and, after verifying the formation of a hard tissue barrier, it was filled with gutta-percha and endodontic sealer. Five years after the trauma, both central incisors were asymptomatic and imaging studies showed complete healing of the fractures.*

***Conclusion:*** *Early diagnosis, appropriate treatment procedures, knowledge of healing patterns and careful monitoring of clinical and radiographic parameters are key factors for a proper and conservative approach of injured tooth with root fracture.*

***Key words:*** *Permanent dentition, tooth fractures.*

## Introducción

Las fracturas radiculares son lesiones relativamente poco frecuentes, ya que representan solo el 0,5-7% de todos los traumatismos dentarios en la dentición permanente. Involucran generalmente a los incisivos superiores de pacientes de entre 11 y 20 años, y afectan dentina, cemento y tejido pulpar. Por su dirección, pueden ser verticales u horizontales. Estas últimas pueden estar localizadas en el tercio cervical, medio o apical. Las fracturas horizontales provocan la separación de la raíz en dos fragmentos: coronal y apical. El espacio entre ambos fragmentos se denomina diástasis.[1]

Las fracturas radiculares son generalmente resultado de un impacto frontal. El fragmento coronario es forzado hacia palatino, pudiendo este resultar desplazado y con movilidad. La pulpa es estirada y, dependiendo de su elasticidad y del grado de dislocación de los fragmentos, es o no seccionada.[1]

Las de los tercios apical y medio de la raíz toman normalmente un curso oblicuo, estando ubicadas más apicalmente en la cara vestibular que en la palatina o lingual. Para detectarlas correctamente, muchas veces es necesaria más de una radiografía periapical, con diferentes angulaciones, o una tomografía Cone Beam.[2]

Con respecto al tratamiento, si la fractura es reciente y presenta desplazamiento, el fragmento coronario debe reposicionarse, confirmando radiográficamente su correcta ubicación, y ser ferulizado durante 4 semanas.[2]

Los patrones de curación son complejos, y según Andreasen y Hjorting-Hansen[3] pueden distinguirse cuatro categorías:

Curación con tejido calcificado: si la pulpa quedó intacta, se forma un callo dentinario que estabiliza inicialmente la fractura, y luego la aposición de cemento y tejido derivado del ligamento periodontal completa su consolidación. Este tipo de curación se ve en casos de poca o ninguna dislocación del fragmento coronal.

Curación con interposición de hueso y tejido conectivo: se forma un puente de tejido óseo y conectivo entre los fragmentos apical y coronal, con un ligamento periodontal normal alrededor de ellos. Este tipo de reparación es resultado de un trauma antes del crecimiento completo del proceso alveolar, así el fragmento coronal continúa erupcionando mientras el apical permanece en su sitio.

Curación con interposición de tejido conectivo: este tipo de curación se relaciona con una lesión pulpar moderada. Las superficies de la fractura son cubiertas por cemento, con fibras de tejido conectivo corriendo paralelamente a la línea de fractura o de un segmento a otro.

No curación: hay necrosis de la pulpa del fragmento coronario, mientras que el segmento apical puede contener tejido pulpar vital y sano, debido a que la circulación a ese nivel generalmente no es interrumpida. El examen histológico revela la presencia de un tejido de granulación inflamado entre los fragmentos.

Mientras la curación con tejido duro es lo óptimo, la interposición de tejido conectivo es también aceptable.[1]

El seguimiento clínico y radiográfico debe realizarse a las 4 semanas, a los 2, 4 y 6 meses, al año y a los 5 años. Los resultados favorables incluyen respuestas positivas a los tests pulpares, con la posibilidad de falsos negativos hasta los 3 meses y signos de reparación entre los segmentos fracturados. Y entre los resultados desfavorables, se mencionan: sintomatología, respuesta negativa al test pulpar, extrusión del segmento coronario, radiolucidez en la línea de fractura, signos clínicos de periodontitis o abscesos.[2]

Cvek *et al*.[4] informaron una alta tasa de supervivencia de dientes con fractura radicular a 10 años de observación (83%).

El objetivo del presente artículo es informar el tratamiento de dos piezas con fractura radicular horizontal del tercio medio, patrones de curación y seguimiento por cinco años.

## Caso clínico

Una paciente de 9 años de edad concurrió a la Cátedra de Odontología Integral Niños de la Facultad de Odontología de la Universidad de Buenos Aires con traumatismo dentario de 10 días de evolución.

Sus padres relataron que la niña se golpeó en el colegio cuando practicaba hockey y se rompió un diente. Realizaron la atención de urgencia en un centro odontológico cercano a su domicilio, donde le restauraron la pieza dentaria fracturada, pero como la niña continuaba manifestando molestias, decidieron realizar una nueva consulta.

Al momento del examen, clínicamente se evidenció en la pieza 2.2 fractura amelodentinaria en el ángulo mesial restaurada con adhesión del fragmento de corona original. Ambos incisivos centrales superiores mostraban movilidad y sensibilidad a la percusión y palpación. El borde incisal de la pieza 2.1 se

encontraba 1 mm más descendido que el de su homólogo contralateral (fig. 1). La niña presentaba una distorrelación mandibular asociada a sobremordida.

Se tomaron radiografías periapicales que confirmaron el diagnóstico de fractura radicular horizontal localizada en el tercio medio de las piezas 1.1 y 2.1. La diástasis radiográfica entre los fragmentos radiculares era ligeramente mayor en el incisivo central izquierdo (fig. 2).

La terapéutica implementada ante esta situación, con la firma previa del consentimiento y asentimiento informado, consistió en la inmovilización por un período de 4 semanas utilizando una férula removible confeccionada con una placa de vinilo de 0,08" de espesor. Esta férula cubre todas las superficies oclusales respetando la curva de compensación y el espacio libre interoclusal en posición de reposo. Por vestibular se extiende hasta el ecuador dentario, no cubre el paladar ni se cementa (fig. 3).

Se indicaron a la paciente y a sus padres las recomendaciones de higiene con cepillo suave y colutorios de clorhexidina al 0,12%, dos veces por día durante 15 días, el uso continuo de la férula y la necesidad de asistir a los controles de seguimiento.

Las evaluaciones clínicas y radiográficas se realizaron al mes (momento en el que se indicó la no utilización de la férula de forma permanente), a los 2, 4 y 6 meses, al año, y luego anualmente durante 5 años.

En el control al mes y a los 4 meses del traumatismo, ambos incisivos respondieron de forma positiva a las pruebas de sensibilidad y no presentaron movilidad. Radiográficamente, se evidenció el redondeo periférico de los bordes de la fractura y el ensanchamiento del canal radicular cerca del sitio de fractura, producto de los procesos de reabsorción superficial externa e interna respectivamente (figs. 4 y 5).

Los hallazgos radiográficos a los 6 meses se relacionaron con modalidades de evolución diferentes en cada uno de los incisivos centrales.

En cuanto a la pieza 1.1, se resolvió la reabsorción superficial interna y se hallaron características radiográficas de curación con tejido conectivo, como son redondeo periférico del borde de la fractura, línea radiolúcida que separa ambos fragmentos, y obliteración de la porción apical y coronal del conducto (fig. 6). Clínicamente, respondió de forma positiva a las pruebas de sensibilidad, y no presentó movilidad, ni respuesta dolorosa a la percusión ni cambio de coloración.

Por su parte, la pieza 2.1 evidenció sensibilidad a la percusión, ligera movilidad, ensanchamiento de la línea de fractura, rarefacción del hueso alveolar circundante, signos compatibles con pérdida de vitalidad e interposición de tejido de granulación (fig. 6). Ante este diagnóstico, se realizó el tratamiento endodóntico del segmento coronal afectado utilizando una pasta medicamentosa a base de hidróxido de calcio (pasta alcalina de Maisto & Capurro, 1964) para estimular el cierre con tejido calcificado (fig. 7).

El control al año mostró que en la pieza 1.1 continuó el proceso de obliteración del canal radicular registrado en el monitoreo anterior y que la pieza

**Figura 1**: Fotografía inicial.

**Figura 3**: Ferulización con placa removible.

**Figura 2**: Radiografía inicial.

**Figura 4**: Radiografía al mes.

**Figura 5**: Radiografía a los cuatro meses.

**Figura 6**: Radiografía a los seis meses.

2.1 evolucionó favorablemente con normalización del tejido óseo y formación de una barrera de tejido duro apicalmente al fragmento coronal, por lo que se decidió realizar la obturación definitiva del conducto hasta la línea de fractura con gutapercha y sellador endodóntico mediante la técnica de condensación lateral (fig. 8).

En el control a los 2 años, ambos incisivos se mostraron clínicamente asintomáticos y evidenciaron signos radiográficos de completa reparación (figs. 9 y 10). Con relación a la pieza 2.2, conservó su vitalidad y culminó su apicoformación (fig. 11).

A los cinco años, se solicitó una tomografía computada en la que pudo visualizarse la inclinación vestibulolingual en dirección incisal de ambas fracturas y su consolidación (figs. 12 y 13). El estudio tomográfico permitió la observación de la diástasis importante, la posición en planos diferentes de los fragmentos apical y coronal, y la obliteración total del canal radicular del segmento apical en la pieza 2.1, no evidenciables en la radiografía periapical.

En esta oportunidad se derivó a la paciente para un tratamiento de ortodoncia.

## Discusión

La reparación de las fracturas radiculares transversales puede producirse de diferentes maneras: a través de la unión de los segmentos de la fractura por tejido duro calcificado, por interposición de tejido conectivo, por interposición de hueso y tejido conectivo. En aquellas situaciones que presentan infección, la unión no se produce debido a la interposición de tejido de granulación.[5]

La curación por interposición de tejido conectivo es la más frecuente. Los trabajos de Andreasen *et al*.[6] y Cvek *et al*.[7] informaron, respectivamente, que en el 43% y el 36% de los casos de fracturas radiculares la reparación ocurre por interposición de tejido conectivo, en el 30% y el 33% por tejido duro, en el 5% y el 8 % por interposición de tejido conectivo y hueso, y en el 22% y el 23% se observó la no curación, con necrosis pulpar y cambios inflamatorios entre los fragmentos.

El pronóstico de cicatrización puede verse influido por factores propios de la lesión traumática, factores previos a la lesión y factores relacionados con el tratamiento. Entre los factores prelesión y de la lesión que influyen de forma positiva sobre la curación, se mencionan: formación radicular incompleta, menor edad, menor movilidad y menor grado de desplazamiento del fragmento coronal.[6] El reposicionamiento óptimo y una ferulización no rígida constituyen factores, dependientes del tratamiento, favorables para la curación.[8]

Según la evidencia actual, no hay pruebas definitivas de que el retraso en el tratamiento de las lesiones, ni el tipo específico de férula utilizada ni la duración de la inmovilización estén significativamente relacionados con los resultados de la curación.[7-9] Sin embargo, se considera que la mejor práctica es el correcto e inmediato reposicionamiento y estabilización de la pieza dentaria fracturada con férulas no rígidas a corto plazo, así como el monitoreo de la respuesta pulpar a la agresión.[2]

En la presente situación clínica, transcurrieron 10 días desde el traumatismo hasta que la lesión fue

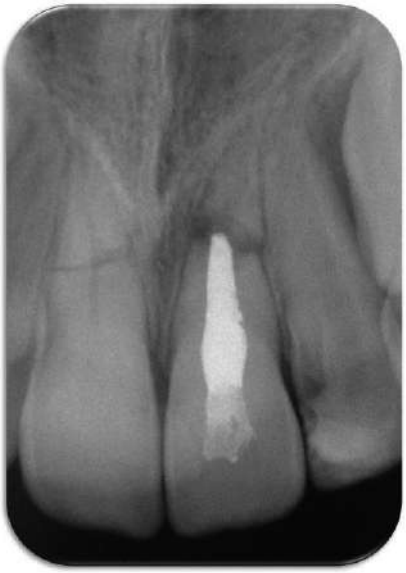

**Figura 7**: Radiografía inmediata posterior al tratamiento endodóntico de la pieza 2.1 con pasta alcalina.

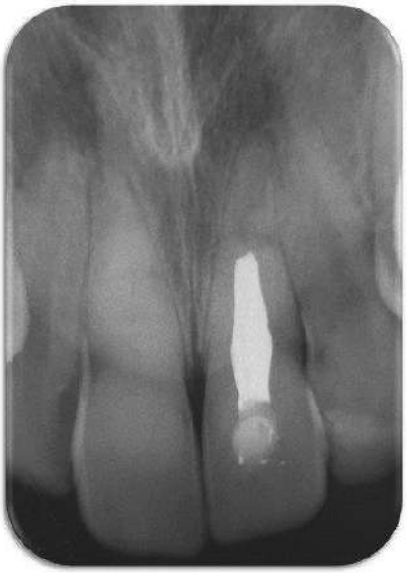

**Figura 8**: Radiografía inmediata posterior al tratamiento endodóntico definitivo de la pieza 2.1, un año después del traumatismo.

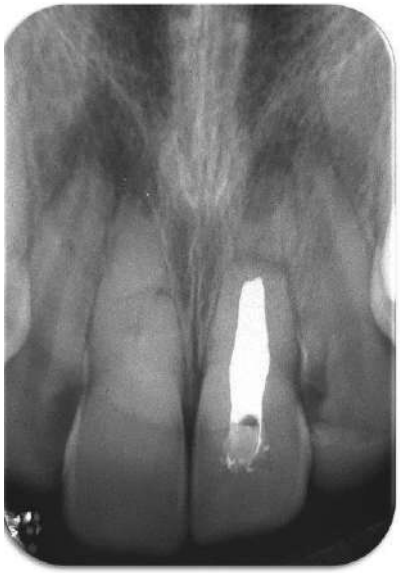

**Figura 9**: Radiografía a los dos años.

**Figura 10**: Imagen clínica a dos años del traumatismo.

**Figura 11**: Radiografía del 2.2 a los dos años.

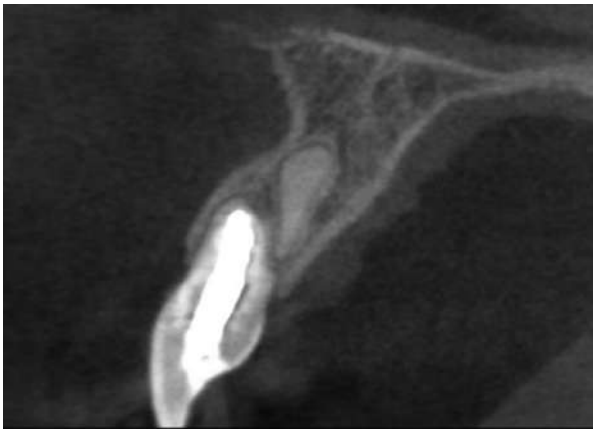

**Figura 12**: Tomografía (vista sagital) de la pieza 2.1 a cinco años del traumatismo.

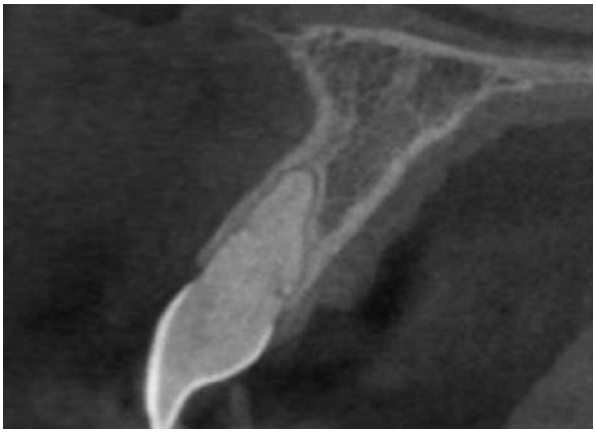

**Figura 13**: Tomografía (vista sagital) de la pieza 1.1 a cinco años del traumatismo.

diagnosticada y tratada, motivo por el cual no se efectuó la reducción de la fractura. La inmovilización se realizó con una placa removible por un período de 4 semanas. Este tipo de férula presenta como ventajas la posibilidad de ser retirada para la higiene dentaria y de la placa, además de que estimula el periodonto, dispersa las fuerzas durante la masticación y evita los microtraumatismos.[10]

Según Andrade *et al.*,[11] en presencia de diástasis, el reposicionamiento de los fragmentos aumenta la frecuencia de curación, particularmente en dientes maduros. La diástasis entre fragmentos ejerce una gran influencia en la curación en la línea de fractura y en el desarrollo de necrosis pulpar. Esto podría relacionarse con la evolución en la pieza 2.1, dado que presentaba mayor diástasis y no fue posible el reposicionamiento de los fragmentos de la fractura.

Durante las etapas iniciales de la curación pulpar, los tejidos traumatizados pueden estimular una respuesta inflamatoria con liberación de una serie de factores activadores de osteoclastos, responsable de procesos de reabsorción radicular. Andreasen *et al*.[12] informó tres tipos de reabsorción: superficial externa, superficial interna, e interna de tunelización. Estos procesos reabsortivos son autolimitantes, no requieren tratamiento interceptivo, ya que preceden a la curación. La patogenia de los procesos de reabsorción radicular y la subsiguiente cicatrización después de la fractura radicular son el resultado de la interacción de la dentina expuesta, la pulpa dañada pero no infectada y el crecimiento del tejido vital.[1]

La obliteración parcial o completa del canal radicular se observa en el 69-73% de los dientes con fractura radicular. La obstrucción del conducto radicular apical es común en casos de cicatrización con tejidos calcificados. Sin embargo, la obliteración de los segmentos, tanto apical como coronal, se observa en casos de curación con interposición de tejido conectivo e interposición de tejido conectivo y hueso.[12]

En este contexto, los hallazgos radiográficos en el incisivo derecho (como la obliteración del canal pulpar apical y coronal, precedida por los procesos de reabsorción superficial interna y externa) se relacionan con la modalidad de curación con tejido conectivo.

Varios estudios han demostrado un gran porcentaje de éxito en el tratamiento de las fracturas radiculares. Sin embargo, son necesarios los controles de seguimiento para poder revelar desviaciones en la curación pulpar y periodontal.[2]

La necrosis suele detectarse dentro de los primeros 2 o 3 meses de ocurrido el trauma. Generalmente, afecta al fragmento coronal, mientras que en el apical la circulación no se altera, porque el fragmento no se desplaza. El tratamiento del conducto radicular debe limitarse al segmento coronal.[13,14] La curación periodontal con la formación de una barrera de tejido duro apicalmente al fragmento coronal, tratado con hidróxido de calcio y luego obturado con gutapercha, se encontró en el 85% de los dientes.

Se han obtenido muy buenos resultados con la utilización del MTA en reemplazo del hidróxido de calcio, ya sea con la formación de tapón apical o la obturación de todo el canal radicular hasta nivel cervical.[15-17]

La radiografía digital, la tomografía computarizada, la resonancia magnética y, más recientemente, la tomografía computarizada de haz cónico son recursos fundamentales en el diagnóstico y la planificación del tratamiento de los dientes traumatizados.[18,19]

El manejo ortodóntico de dientes con fracturas radiculares depende del tipo de curación y de la localización de la fractura. En el patrón de curación con tejido calcificado, la fractura se consolida con dentina y cemento; el movimiento ortodóntico en estas situaciones puede realizarse sin romper el sitio de fractura. Sin embargo, si la curación se produjo con interposición de tejido conectivo, los bordes de la fractura están cubiertos por cemento y ligamento periodontal. Al planear la terapia ortodóntica en estas situaciones, debe tratarse como un diente con raíz corta. Por lo tanto, el diente debe ser evaluado con respecto a la longitud del fragmento coronal. Las fracturas localizadas en el tercio medio reparadas con interposición de tejido conectivo, como en este caso clínico, representan un peligro, dado el riesgo de mayor acortamiento del fragmento coronal.[20,21]

## Conclusión

Un diagnóstico temprano, procedimientos apropiados de tratamiento, el conocimiento de los procesos curativos y el monitoreo cuidadoso de todos los parámetros clínicos y radiográficos son acciones cruciales para un enfoque correcto y conservador de las piezas dentarias con fractura radicular.

*Los autores declaran no tener conflictos de interés en relación con este estudio y afirman no haber recibido financiamiento externo para realizarlo.*

## Referencias

1. Andreasen FM, Andreasen JO, Cvek M. “Root fractures”. En: Andreasen JO, Andreasen FM, Anderson L. *Textbook and color atlas of traumatic injuries to the teeth.* 4ª ed., Blackwell Munksgaard, 2007, pp. 337-67.

2. Diangelis AJ, Andreasen JO, Ebeleseder KA, Kenny DJ, Trope M, Sigurdsson A, *et al*. International Association of Dental Traumatology guidelines for the management of traumatic dental injuries: 1. Fractures and luxations of permanent teeth. *Dent Traumatol* 2012;28:2-12.
3. Andreasen JO, Hjørting-Hansen E. Intra-alveolar root fractures: radiographic and histologic study of 50 cases. *J Oral Surg* 1967;25:414-26.
4. Cvek M, Tsilingaridis G, Andreasen JO. Survival of 534 incisors after intra-alveolar root fracture in patients aged 7-17 years. *Dent Traumatol* 2008;24:379-87.
5. Andreasen JO, Hjorting-Hansen E. Intra-alveolar root fractures: radiographic and histologic study of 50 cases. *J Oral Surg* 1967;25:414-26.
6. Andreasen JO, Andreasen FM, Mejàre I, Cvek M. Healing of 400 intra-alveolar root fractures. 1. Effect of pre-injury and injury factors such as sex, age, stage of root development, fracture type, location of fracture and severity of dislocation. *Dent Traumatol* 2004;20:192-202.
7. Cvek M, Andreasen JO, Borum MK. Healing of 208 intra-alveolar root fractures in patients aged 7-17 years. *Dent Traumatol* 2001;17:53-62.
8. Andreasen JO, Andreasen FM, Mejaré I, Cvek M. Healing of 400 intra-alveolar root fractures 2. Effect of treatment factors such as treatment delay, repositioning, splinting type and period and antibiotics. *Dent Traumatol* 2004;20:203-11.
9. Kahler B, Heithersay GS. An evidence-based appraisal of splinting luxated, avulsed and root-fractured teeth. *Dent Traumatol* 2008;241:2-10.
10. Biondi AM, Cortese SG, Ortolani AM. Traumatismos en dientes primarios y permanentes. En: Biondi AM, Cortese SG. *Odontopediatría, Fundamentos y prácticas para la atención integral personalizada*. 2ª ed., Buenos Aires, Corpus, 2018, pp. 247-66.
11. Andrade ES, De Campos Sobrinho AL, Andrade MG, Matos JL. Root healing after horizontal fracture: a case report with a 13-year follow up. *Dent Traumatol* 2008;24:1-3.
12. Andreasen FM, Andreasen JO. Resorption and mineralization process following root fracture of permanent incisors. *Endod Dent Traumatol* 1988;4:202-14.
13. Hargreaves KM, Cohen S. *Cohen's pathways of the pulp*. 10ª ed., St. Louis, Mosby Elsevier, 2010, pp. 635-7.
14. Cvek M, Mejàre I, Andreasen JO. Conservative endodontic treatment of teeth fractured in the middle or apical part of the root. *Dent Traumatol* 2004;20:261-9.
15. Roig M, Espona J, Mercadé M, Duran-Sindreu F. Horizontal root fracture treated with MTA, a case report with a 10-year follow-up. *Dent Traumatol* 2011;27:460-3.
16. Kusgoz A, Yildirim T, Tanriver M, Yesilyurt C. Treatment of horizontal root fractures using MTA as apical plug: report of 3 cases. *Oral Surg Oral Med Oral Pathol Oral Radiol Endod* 2009;107:68-72.
17. Erdem AP, Ozdas DO, Dincol E, Sepet E, Aren G. Case series: root healing with MTA after horizontal fracture. *Eur Arch Paediatr Dent* 2009;10:110-3.
18. Cohenca M, Simon JH, Roges R, Morag Y, Malfax JM. Clinical indications for digital imaging in dento-alveolar trauma. Part I: Traumatic injuries. *Dent Traumatol* 2007;23:95-104.
19. Makowiecki P, Witek A, Pol J, Buczkowska-Radlinska J. The maintenance of pulp health 17 years after root fracture in a maxillary incisor illustrating the diagnostic benefits of CBCT. *Int Endod J* 2014;47:889-5.
20. Kindelan S, Day P, Kindelan J, Spencer J, Duggal M. Dental trauma: an overview of its influence on the management of orthodontic treatment. Part 1. *J Orthod* 2008;35:68-78.
21. Mendoza A, Solano E, Segura-Egea JJ. Treatment and orthodontic movement of a root-fractured maxillary central incisor with an immature apex: 10-year follow-up. *Int Endod J* 2010;43:1162-70.



Contacto:
**Marina Andrea Toscano**
*marina.a.toscano@gmail.com*
Cátedra de Odontología Integral Niños
Facultad de Odontología, Universidad de Buenos Aires
Marcelo T. de Alvear 2142, 15° A (C1122AAH)
Ciudad Autónoma de Buenos Aires, Argentina

# La reparación de la pulpa dental. Materiales y alternativas de tratamiento. Revisión de la información bibliográfica

## *The dental pulp regeneration. Materials and alternatives of therapies. Review of the literature*

Presentado: 1 de agosto de 2019
Aceptado: 24 de septiembre de 2019

Clara Teicher, Ileana Ensinck, Alicia Nannini, Analía Lurati, Alejandrina Valvo, Valeria Romero
Servicio de Odontopediatría, Facultad de Odontología, Universidad Nacional de Rosario, Santa Fe, Argentina

## Resumen

Este trabajo pretende actualizar los conocimientos acerca de los diversos materiales utilizados en las terapias pulpares (tanto en dientes primarios como en permanentes) que buscan una respuesta reparativa cada vez más conservadora, biológica y sustentable. Se trata de un recorrido por el uso de agentes como el agregado de trióxido mineral (MTA), el láser, Biodentine® y los concentrados de plasma rico en plaquetas, con sus características, sus posibles aplicaciones y su eficacia, evaluadas clínica y radiográficamente en múltiples trabajos de investigación, informes de casos, estudios comparativos (*in vitro* e *in vivo*) y ensayos experimentales en animales que documentan sus resultados.

**Palabras clave:** Materiales biológicos, pulpa dental, reparación.

## *Abstract*

*This literature review aims to update knowledge about the different materials used in pulp therapies (both in primary and permanent teeth) that seek for an increasingly conservative, biological and sustainable reparative response. It is a journey through the use of agents such as mineral trioxide aggregate (MTA), lasers, biodentine and platelet rich plasma concentrates, their properties, applications and efficacy, clinically and radiographically evaluated in multiple research papers, case reports, comparative studies (in vitro and in vivo) and experimental studies in animals that document their results.*

***Key words:*** *Biomaterials, dental pulp, regeneration.*

## Introducción

Las terapias pulpares conservadoras realizadas en las piezas dentarias primarias (pulpotomías) y las reparativas en piezas dentarias permanentes (recubrimientos pulpares, cierres de perforaciones y apexificaciones) buscan preservar la salud, la integridad del diente y sus tejidos de soporte.

Comprender la relación entre los materiales utilizados en estos tratamientos y el tejido pulpar es el paso inicial para conocer el amplio espectro de mecanismos de reparación (regenerativos, inductivos, de efectos físico-mecánicos y biológicos) que se presentan como respuestas alentadoras y propicias en variados estudios de investigación clínica.

El actual conocimiento de los mecanismos moleculares que modulan la dentinogénesis durante la reparación del tejido pulpar ha originado la búsqueda de materiales con características bioestimulantes que no solo sean mecánicamente estables (de buena adhesión y sellado), sino también potencialmente bactericidas, biocompatibles y cicatrizantes. Materiales que no sean puramente fijadores (formocresol) o desvitalizantes, que no presenten mutagenicidad, ni citotoxicidad y que acompañen los tiempos biológicos y funcionales del diente.

Se han considerado regenerativos aquellos materiales cuya base es el hidróxido de calcio, como el agregado de trióxido mineral (MTA), el producto comercial basado en MTA, MTA Plus® (Prevest DentPro, Jammu, India), y el producto comercial Biodentine® (Septodont Ltd; Saint Maur Dess Frausses, Francia). Y de potencial inductivo, como el vidrio bioactivo, las proteínas morfogenéticas óseas, la solución de colágeno enriquecido, la matriz derivada del esmalte, el ácido hialurónico, el yodoformo y el hueso liofilizado.[1]

La propiedad de inducir la diferenciación de nuevos odontoblastos permite la formación de dentina reparativa en la unión dentino-pulpar, bloqueando estímulos externos y evitando una posible contaminación microbiana.

Son muchos los factores que influyen en la interacción del material y los tejidos: la química de su composición (pocos son realmente inertes), la degradación de los productos y la manera en que el tejido responde en su ambiente dinámico.[2]

Los estudios publicados son principalmente reportes de casos, series de casos, estudios *in vitro* y ensayos en animales que buscan comprobar las propiedades físicas, mecánicas y biológicas de cada material.

## Desarrollo

### MTA

El MTA, elaborado por Torabinejad *et al.* en 1993,[3] ha sido utilizado en una variedad de situaciones clínicas, como recubrimientos pulpares, pulpotomías, cierre de perforaciones y apexificación de dientes permanentes.[4,5] Está compuesto por silicato dicálcico y tricálcico, óxido de bismuto, sulfato cálcico y sílice.[6] Es un material antibacteriano con alta capacidad de bioactividad y de sellado.

El MTA Plus® (Prevest DentPro Limited) fue desarrollado con un nuevo tamaño de partículas, para mejorar sus propiedades e incrementar la velocidad de los procesos de hidratación. El kit contiene un gel polimérico no salino (opcional) como vehículo de mezclado que aumenta su resistencia.

Sin embargo, este material tiene algunos defectos, como dificultades en la manipulación, un tiempo de endurecimiento prolongado, su alto costo y el efecto de decoloración del diente.[7,8]

El MTA fue utilizado en múltiples estudios de investigación comparativos, los que demostraron su indudable eficacia clínica en la respuesta reparativa de la pulpa dental, pero evidenciaron sus dificultades técnicas de manipulación y de costos.

### Biodentine®

Biodentine® fue introducido por Gilles y Olivier en 2010.[9] Es un material a base de silicato de calcio, con tecnología de biosilicato activo, que también puede utilizarse en tratamientos coronarios y radiculares por sus propiedades mecánicas similares a la dentina. Está compuesto por un polvo y un líquido. La parte de polvo incluye silicato tricálcico ($3CaOSiO_2$), silicato dicálcico ($2CaOSiO_2$), carbonato de calcio ($CaCo_3$) y dióxido de zirconio ($ZrO_2$), presente como sustancia de contraste (radiopacidad). El cloruro de calcio –presente de forma líquida con agua y un agente reductor– acelera el tiempo de endurecimiento y brinda mayor resistencia.[10-11] Se caracteriza por ser inorgánico y no metálico.

La acción antibacteriana del Biodentine® está determinada por la disociación de sus iones de calcio e hidroxilos que aumentan el pH de la solución (cuando se convierten en soluciones acuosas de hidróxido de calcio), impidiendo el crecimiento bacteriano y mejorando la biocompatibilidad.[12]

Las propiedades bioactivas –por las que el material produce una inducción efectiva de dentina reparativa cuando se lo aplica directamente sobre el tejido pulpar– fueron comprobadas por Tran *et al.*[13] en una investigación que documenta la formación de un puente dentinario inducido por Biodentine®, al ser colocado directamente sobre la pulpa dental de ratas, expuesta mecánicamente.

La migración, la proliferación y la adhesión de células madre como parte de una respuesta reparativa confirman sus efectos favorables en las células de la pulpa vital y su poder de cicatrización.[14,15]

El silicato tricálcico demostró la capacidad de inducir la diferenciación y la maduración de células de la pulpa dental, lo cual influye en su biocompatibilidad y bioactividad.[16] Se considera que su mecanismo de acción es la estimulación del factor de necrosis tumoral Alpha (TRAP1), responsable de la diferenciación odontoblástica reparativa y de una reducción significativa del daño pulpar.[17]

Tanto Biodentine® como el MTA generan respuestas pulpares reparativas. El estudio de De Rossi *et al.*[18] los evaluó en pulpotomías realizadas en dientes de perros, en las que se alcanzó el 96,8% de éxito en los casos tratados con Biodentine® y el 72,2% en los que se usó MTA.

Varios autores documentaron el uso prometedor de Biodentine® en pulpotomías. Además de Tran,[13] Shayegan *et al.*[19] –con su ensayo en un diente deciduo de cerdo– y Goupy[20] –con el caso de un primer molar superior deciduo– obtuvieron buenos resulta-

dos. De igual manera, Villat *et al*.[21] informó un caso de un segundo premolar con ápice abierto que evolucionó positivamente con continuidad del desarrollo radicular durante los 6 meses de seguimiento. También Borkar y Ataide[22] obtuvieron buenos resultados en cuatro pulpotomías realizadas con Biodentine® en dientes permanentes con ápices cerrados y trauma dentoalveolar, con 18 meses de seguimiento. Allazzam *et al*.,[23] en su revisión bibliográfica, refirmaron que el uso de Biodentine® es favorable para el tratamiento de la pulpa dental vital, lo cual es avalado también por Hincapie y Valerio[24] mediante el informe de un caso exitoso de una pulpotomía en un primer molar superior deciduo restaurado con corona de acero, con seguimiento de 6, 12 y 18 meses.

Por su parte, Harleen[25] documentó un caso de un primer molar inferior en un paciente de 12 años con pulpitis tratado con pulpotomía y corona metálica, con buena evolución en los 18 meses de seguimiento. Hita y Balsam[26] evaluaron, con buen resultado clínico y radiográfico, la evolución de pulpotomías realizadas con Biodentine® en molares primarios con reabsorción fisiológica radicular (estadio 3), resaltando las ventajas del material (rápido endurecimiento, mayor resistencia compresiva y menor costo).

En cuanto a los estudios comparativos entre el uso de Biodentine® y el de MTA, o con el hidróxido de calcio, el láser y otros agentes (formocresol, propóleo, etc.), la mayoría de los autores –como Nowicka *et al*.[27], Carti y Ozmurhan[28] y Bani *et al*.[29]– concluyeron que las repuestas pulpares reparativas de las pulpotomías realizadas con ambos materiales comparados anteriormente (Biodentine® y MTA) no mostraron diferencias estadísticas significativas.

Cuando a estos dos materiales se les sumó un tercer grupo (tratado con propóleo) en el estudio de Kusum,[30] los resultados fueron del 100% de eficacia clínica para Biodentine® y MTA y del 84% para el propóleo.

Niranjani *et al*.,[31] en lugar de propóleo, los comparó con el láser, y concluyó que, de los 60 molares primarios pulpotomizados y restaurados con coronas de acero, la diferencia en la respuesta clínica de los tres grupos (Biodentine®, MTA, láser) tampoco fue estadísticamente significativa, y encontró la tasa de mayor éxito en el grupo del MTA. Según Katge,[32] también el MTA demostró una gran capacidad de sellado y reparación de las perforaciones furcales de molares primarios.

En su ensayo clínico triple ciego aleatorizado (de 40 pulpotomías en molares primarios), Nauneet *et al*.[33] informaron mayor éxito clínico en aquellos casos tratados con Biodentine®, en comparación con los tratados con hidróxido de calcio (Pulpdent®; Pulpdent Corporation of America, Brookline, MA, Estados Unidos).

Finalmente Venkateshbabu *et al*.,[34] en una revisión sistemática que evaluó estudios comparativos sobre el éxito de Biodentine® y MTA (en pulpotomías de molares primarios) utilizando metaanálisis y análisis trisecuencial, concluyeron que el éxito de ambos fue similar, y todos los estudios evaluados coincidieron en que ambos agentes, al contener silicato tricálcico, son propicios por sus propiedades antibacterianas, de biocompatibilidad, formación de puente dentinario y buen sellado.

## El láser, el derivado de la matriz del esmalte y los concentrados plasmáticos

Los ensayos clínicos en humanos que comparan pulpotomías con láser con las técnicas de pulpotomías existentes han mostrado resultados contradictorios. Cualquier variación en los parámetros de aplicación del láser, incluida la potencia, la frecuencia, el tiempo de exposición, etc., causan diferentes resultados en el tejido pulpar.[35] Algunos láseres, como el de diodo (DL) y el de dióxido de carbono ($CO_2$), se han aplicado ampliamente en procedimientos de cirugía oral debido a que son absorbidos relativamente poco por las estructuras dentarias (esmalte, dentina y cemento), razón por la cual pueden usarse de manera segura en zonas cercanas. Pero sus efectos de esterilización y control de la hemorragia en la pulpa vital siguen siendo discutidos.

En algunos estudios clínicos comparativos, en los que se realizaron pulpotomías con láser de bajo nivel utilizándolo como agente coadyuvante, la combinación con el hidróxido de calcio fue la de mejor pronóstico.[36] No hubo diferencias significativas cuando se combinó el uso del láser de diodo con óxido de zinc eugenol (ZOE) y con MTA. El éxito clínico y radiográfico fue del 100% con MTA y del 94% con ZOE.[37]

Otro ensayo clínico aleatorizado comparó el láser con el sulfato férrico (FI) y la electrocirugía. De los tres agentes adyuvantes, el láser demostró mejores resultados, con un 70% de éxito, y los agentes restante alcanzaron solo el 30%.[38]

La irradiación con láser produce calor y causa una disminución instantánea y reversible en el flujo sanguíneo durante 3 a 6 minutos, sin ninguna reacción hiperémica en la microcirculación pulpar. Ese efecto hemostático podría enmascarar una pulpa dental verdaderamente hiperémica, además de causar daños

térmicos periféricos en el tejido pulpar circundante. Susuki *et al*.[39] informaron el caso de un proceso de curación de una pulpa dental humana expuesta carbonizada por irradiación con láser de $CO_2$. Las imágenes histológicas revelaron que el hidróxido de calcio (Dycal®; Dentsply Research & Development Corp., Los Ángeles, CA, Estados Unidos), que fue el material de recubrimiento, promovió la formación del puente dentinario en la superficie pulpar; pero el láser afectó no solo la superficie, sino también la parte más profunda del tejido cameral.

Autores como Ansari *et al*.[40] y Nematollahi[41] realizaron revisiones sistemáticas exhaustivas y metaanálisis de la literatura, incluyendo ensayos clínicos de pulpotomías de dientes primarios realizadas con láser y estudios comparativos con sus resultados clínicos y radiográficos. Las técnicas que utilizaron láser alcanzaron resultados comparables con las otras modalidades convencionales de tratamiento, sin diferencias significativas. Es una alternativa válida como agente adyuvante, aunque hacen falta más investigaciones clínicas, con diversos tipos de métodos de aplicación y diferentes períodos de seguimiento.

Con respecto a la aplicación de la matriz derivada del esmalte Emdogain® (EMD; Straumann, Basilea, Suiza), el uso de concentrados plasmáticos como la fibrina rica en plaquetas o las siembras de células madres autólogas derivadas de médula ósea, su eficacia clínica ha sido dispar.

El EMD es un extracto de proteína utilizado para el tratamiento de defectos periodontales y recesiones de tejidos blandos. Najeeb *et al*.[42] realizaron una revisión de la literatura que incluyó seis estudios en animales, seis ensayos clínicos y dos informes de casos. La evaluación del uso del EMD en pulpotomías no mostró ninguna ventaja en sus resultados clínicos, radiográficos e histológicos sobre los materiales convencionales, como el hidróxido de calcio o el MTA.

En la revisión realizada por Wang *et al*.,[43] la evidencia de su aplicación como agente directo de cobertura pulpar fue relativamente dicotómica y poco concluyente. El EMD indujo más formación de tejido histológico duro, comparado con el hidróxido de calcio, el cemento Portland y el MTA, pero este último se desempeñó mejor clínica y radiográficamente.

El panorama de la aplicación de los concentrados plasmáticos es alentador. Solomon *et al*.[44] obtuvieron buenos resultados clínicos y radiográficos en cuatro pulpotomías de molares permanentes utilizando matrices de sangre autóloga de segunda generación y obturaciones con materiales con silicato de calcio, con un seguimiento de 24 meses. Patidar *et al*.[45] realizaron una evaluación comparativa de pulpotomías en molares primarios con MTA y con fibrina rica en plaquetas (PRF). Tras seis meses de seguimiento, la tasa de éxito general fue del 90% para PRF y del 92% para el MTA, por lo que se concluyó que la PRF tendría un potencial curativo prometedor. Así lo reafirma la revisión sistemática realizada por Noor Mohamed *et al*.,[46] que evaluó la eficacia de los concentrados de plaquetas liofilizadas (alogénicas) y la PRF (autóloga) en la pulpotomía de los dientes humanos.

En cuanto a la siembra de células madre, el campo de líneas investigativas sobre su aplicación con buenos pronósticos es muy amplio. El-Zekrid *et al*.,[47] en su ensayo clínico en dientes de perros pulpotomizados, demostró que las células madre mesenquimales derivadas de médula ósea autóloga mejoraron la capacidad de curación del tejido pulpar.

## Conclusión

Todos los materiales actualmente disponibles –como el MTA, el Biodentine®, los concentrados plasmáticos, agentes adyuvantes como el láser, etc.– son alternativas para lograr la reparación de la pulpa dental expuesta o dañada. Aunque no existe el material ideal, un buen diagnóstico –basado en el conocimiento de la biología y del paciente– permitirá seleccionar el material más adecuado para cada caso.

*Los autores declaran no tener conflictos de interés en relación con este estudio y afirman no haber recibido financiamiento externo para realizarlo.*

## Referencias

1. Tabarsi B, Parirokh M, Eghbal MJ, Haghdoost AA, Torabzadeh H, Asgary S. A comparative study of dental pulp response to several pulpotomy agents. *Int Endod J* 2010;43:565-71.
2. Tziafas D, Beli Basakis G, Veis A, Papadimitrious S. Dentin regeneration in vital pulp therapy: design principles. *Adv Dent Res* 2001;15:96-100.
3. Torabinejad M, Watson TF, Pitt Ford TR. Sealing ability of a mineral trioxide aggregate when used as a root end filling material. *J Endod* 1993;19:591-5.
4. Holan G, Eidelman E, Fuks AB. Long-term evaluation of pulpotomy in primary molars using mineral trioxide aggregate or formocresol. *Pediatr Dent* 2005;27:128-36.
5. Damamaschke T, Gerth HU, Zuchner H, Schaufer E. Chemical and physical surface and bulk material characterization of white Pro Root MTA and two Portland cements. *Dent Mater* 2005;21:731-8.
6. Leiendeker AP, Qi YP, Sawyer AN, Niu LN, Agee KA, Loushine J, *et al*. Effects of calcium silicate-based materials on collagen matrix integrity of mineralized dentin. *J Endod* 2012;38:829-33.

7. Parirokh M, Torabinejad M. Mineral trioxide aggregate: a comprehensive literature review. Part 1: Chemical, physical, and antibacterial properties. *J Endod* 2010;36:16-27.
8. Jeevani E, Jayaprakasht, Bolla N, Vemuri S, Sunil CR, Kalluru RS. Evaluation of sealing ability of MN-MTA, endosequence, and biodentine as furcation repair materials: UV spectrophotometric analysis. *J Conserv Dent* 2014;17:340-3.
9. Gilles R, Olivier M. Dental composition. Patent WO 2011/124841, US 2013/0025498. Applicant Septodont, Saint-Maur Des Fosses, Francia.
10. Arora V, Nikhil V, Sharma N, Arora P. Bioactive dentin replacement. *IOSR-JDMS* 2013;12:51-7.
11. Malkondu O, Karapinar-Kazandag M, Kazazoglu E. A review on biodentine, a comtemporary dentine replacement and repair material. *Biomed Res Int* 2014:160951.
12. Bhavana V, Chaitanya KP, Gandi P, Patil J, Dola B, Reddy R. Evaluation of antibacterial and antifungal activity of new calcium-based cement (Biodentine) compared to MTA and glass ionomer cement. *J Conser Dent* 2015;18:44-6.
13. Tran XV, Gorin C, Wihig C, Baroukh B, Pellat B, Desup F, *et al*. Effect of a calcium-silicate-based restorative cement on pulp repair. *J Dent Res* 2012;91:1166-71.
14. Luo Z, Li D, Kohli MR, Yu Q, Kim S, He WX. Effect of biodentine on the proliferation, migration and adhesion of human dental pulp stem cells. *J Dent* 2014;42:490-7.
15. Collado González M, García Bernal D, Oñate-Sánchez RE, Ortolani PS, Álvarez-Muro T, Lozano A, *et al*. Citotoxicidad y bioactividad de diversos materiales de pulpotomía en células madre de dientes primarios exfoliados. *Int Endod J* 2017;50:19-30.
16. Luo Z, Kohli MR, Yu Q, Kim S, Qu T, He WX. Biodentine induces human dental pulp stem cell differentiation through mitogen-activated protein kinase and calcium-/calmosulin-dependent protein kinase II pathways. *J Endod* 2014;40:937-42.
17. El Karim IA, McCrudden MT, McGahon MK, Curtis TM, Jeanneau C, Giraud T, *et al*. Biodentine reduces tumor necrosis factor-alpha-induced TRPA1 expression in odontoblastlike cells. *J Endod* 2016;42:589-95.
18. De Rossi A, Silva LA, Gatón-Hernández P, Sousa-Neto MD, Nelson-Filho P, Silva RA, *et al*. Comparison of pulpar responses to pulpotomy and pulp capping with biodentine and mineral trioxide aggregate in dogs. *J Endod* 2014;40:1362-9.
19. Shayegan A, Jurysta C, Atash R, Petein M, Abbeele AV. Biodentine used as a pulp-capping agent in primary pig teeth. *Pediatr Dent* 2012;34:202-8.
20. Goupy L. Biodentine TM: a novel substitute for use in conservative paediatric dentistry. *Septodont* 2012;1:10-6.
21. Villat C, Grosgogeat B, Seux D, Farge P. Conservative approach of symptomatic carious immature permanent tooth using a tricalcium silicate cement (Biodentine). A case report. *Res Dent Endod* 2013;38:258-62.
22. Borkar SA, Ataide I. Biodentine pulpotomy several days after pulp exposure: four case reports. *J Conser Dent* 2015;18:73-8.
23. Allazzam SM, Alamoudi NM, El Meligy OA. Clinical application of biodentine in pediatric dentistry. A review of literature. *J Oral HYG Health* 2015;3:179-82.
24. Hincapie S, Valerio AL. Biodentine: una nueva propuesta en terapia pulpar. *Univ Odontol* 2015;34:69-76.
25. Harleen KS. Biodentine pulpotomy in mature permanent molar. A case report. *J Clin Diag Res* 2016;10:9-11.
26. Nasseh H, El Noueri B, Pilipili C, Ayoub F. Evaluation of Biodentine pulpotomies in deciduos molars with physiological root resorption (stage 3). *Int J Clin Pediatr Dent* 2018;11:393-4.
27. Nowicka A, Lipski M, Parafiniuk M, Sporniak-Tutak K, Lichota D, Kosierkiewicz A. Response of human dental pulp capped with Biodentine and mineral trioxide aggregate. *J Endod* 2013;39:743-7.
28. Carti O, Ozmurhan F. Evaluation and comparison of mineral trioxide aggregate and Biodentine in primary tooth pulpotomy: clinical and radiographic study. *Niger J Clin Pract* 2017;20:1604-9.
29. Bani M, Aktas N, Cinar C, Odacas ME. The clinical and radiographic success of primary molar pulpotomy using Biodentine TM and mineral trioxide aggregate. A 24 month randomized clinical trial. *Pediatr Dent* 2017;39:284-8.
30. Kusum B, Rakesh K, Richa K. Clinical and radiographical evaluation of mineral trioxide agreggate, biodentine and propolis as pulpotomy medicaments in primary teeth. *Restor Dent Endod* 2015;40:276-85.
31. Niranjani K, Prasad MG, Vasa AA, Diyya G, Thakur MS, Saujanya K. Clinical evaluation of success of primary teeth pulpotomy using mineral trioxide aggregate, laser and Biodentine TM. An in vivo study. *J Clin Diag Res* 2015;9:35-7.
32. Katghe F, Shivasharam RP, Patili D. Sealing ability of Mineral Trioxide Aggregate Plus TM and Biodentine TM for repair of furcal perforation in primary molars. An in vitro study. *Contemp Clin Dent* 2016;7:487-92.
33. Navneet G, Rubica S, Nirapjeet K, Hermal B. Comparative evaluation of calcium silicate-based dentin substitute/biodentine and calcium hidroxide (Pulpdent) in the formation of reactive dentin bridge in regenerative pulpotomy of vital primary teeth. Triple blind, randomized clinical trial. *Contemp Clin Dent* 2016;7:457-63.
34. Nagendrababu V, Pulikkotil SJ, Veettil SK, Jinatongthai P, Gutmann JL. Efficacy of biodentine and mineral trioxide aggregate in primary molar pulpotomies. A systematic review and meta-analysis with trial sequential analysis of randomized clinical trials. *J Evid Base Dent Pract March* 2019;19:17-27.
35. Durmus B, Tanboga I. In vivo evaluation of the treatment outcome of pulpotomy in primary molars using diode laser, formocresol, and ferric sulphate. *Photomed Laser Surg* 2014;32:289-95.
36. Marques NC, Neto NL, Rodini CO, Fernandes AP, Sakai VT, Machado MA, Oliveira TM. Low-level laser therapy as an alternative for pulpotomy in human primary teeth. *Lasers Med Sci* 2015;30:1815-22.
37. Pratima B, Chandan GD, Nidhi T, Nitish I, Sankriti M, Nagaveni S, *et al*. Evaluación posoperatoria de los procedimientos de pulpotomías realizadas con láser de diodo, eugenol y agregado de trióxido mineral, en niños. Un estudio clínico comparativo. *J Indian Soc Pedod Prev Dent* 2018;36:308-14.
38. Gupta G, Rana V, Snvastava N, Chandna P. Pulpotomías

con láser. Una alternativa efectiva a las técnicas convencionales. Un estudio clínico estadístico de 12 meses. *Int Clin Pediatr Dent* 2015;8:18-21.

39. Susuki M, Kato C, Kawashima S, Shinkai K. Hallazgos histopatológicos de una pulpa dental humana expuesta carbonizada por irradiación con láser de $CO_2$. Reporte de un caso. *Aust Endod J* 2018;12315.
40. Ansari G, Safi AH, Taheri P, Ghazizadeh A. Laser pulpotomy an effective alternative to conventional techniques. A systematic review of literature and metaanalysis. *Lasers Med Sci* 2018;33:1621-9.
41. Nematollahi H, Sarraf SA, Mehrab Khani M, Sabbagh S. Resultados clínicos y radiográficos de la pulpotomía con láser en dientes primarios vitales: una revisión sistemática y un metaanálisis. *Eur Arch Paediatr Dent* 2018;19:205-20.
42. Najeeb S, Khurshid Z, Sohail ZM, Zohaib S, Siddigui F. Eficacia del derivado de la matriz del esmalte en la terapia de pulpa vital. Una revisión de la literatura. *Iran Endod J* 2017;12:269-75.
43. Wang HM, Sarmast ND, Shadmehr E, Angelov N, Shabahang S, Torabinejad M. Aplicación del derivado de la matriz del esmalte (Emdogain) en la terapia endodóntica. Una revisión exhaustiva de la literatura. *J Endod* 2018;44:1066-79.
44. Solomon RV, Faizuddin U, Karunakar P, Deepthi Sarvani G, Sree Soumya S. Coronal pulpotomy technique analysis. As an alternative to pulpectomy for preserving the tooth vitality, in the context of tissue regenerations. A correlated clinical study across four adult permanent molars. *Case Rep Dent* 2015;916060.
45. Patidar S, Kaira N, Khatri A, Tyagi R. Comparación clínica y radiográfica de fibrina rica en plaquetas y agregado de trióxido mineral como agentes de pulpotomías en molares primarios. *J Indian Soc Pedod Prev Dent* 2017;35:367-73.
46. Noor Mohamed R, Basha S, Al-Thomali Y. Eficacia de los concentrados de plaquetas en la pulpotomía. Una revisión sistemática. *Platelets* 2018;29:440-5.
47. El-Zekrid MH, Mahmouds H, Ali FA, Helal ME, Grawish ME. Capacidad de curación de células madre mesenquimales derivadas de la médula ósea autólogas en dientes de perros parcialmente pulpotomizados. *J Endod* 2019;45:287-94.

Contacto:
**Clara Teicher**
*clariteicher@hotmail.com*
Salta 2942, piso 2, depto. 02-04
(S2002JKU), Rosario, Santa Fe, Argentina

# Cantidad de descarte de materiales endodónticos contenidos en jeringas dispensadoras. Un informe técnico

## *Discarded quantity of endodontic materials contained within dispenser syringes. A technical report*

Presentado: 20 de mayo de 2019
Aceptado: 10 de octubre de 2019

Belén Ugalde Asanza,[a] Mariana Picca,[b] Osvaldo Zmener[a]

[a]Carrera de Especialización en Endodoncia, Facultad de Ciencias Médicas, Escuela de Odontología, Universidad del Salvador / Asociación Odontológica Argentina, Buenos Aires, Argentina
[b]Cátedra de Materiales Dentales, Facultad de Odontología, Universidad de Buenos Aires, Argentina

## Resumen

La presente comunicación tiene como objetivo informar sobre la cantidad de material que se pierde junto con las puntas dispensadoras descartables durante el uso de materiales endodónticos contenidos en jeringas y comprobar si esa cantidad es significativa en comparación con el contenido total original (15 g).

Se procedió a pesar en una balanza de precisión 12 puntas dispensadoras descartables vacías, pertenecientes a dos materiales de uso endodóntico: 2Seal EasyMix (VDW) y Activa BioActive-Base/Liner (PulpDent Corp.). La sumatoria del peso (masa) en las 12 puntas pertenecientes a cada uno de los materiales ensayados fue considerada como peso total de las puntas vacías. Posteriormente, las puntas se llenaron completamente con los materiales, se almacenaron durante 48 horas para permitir el fraguado y finalmente se las pesó nuevamente. La diferencia entre el peso de las 12 puntas vacías y llenas fue considerada como la cantidad de material remanente que se descarta con ellas. La diferencia entre los totales de masa contenida en las puntas llenas de cada material y el contenido original de las jeringas representó la proporción de material que se descarta sin haber sido utilizado. Cuando el porcentaje de material descartado fue menor o igual al 20%, el resultado se consideró aceptable. Se observó que la proporción de ambos materiales fue mayor al 20% (2Seal EasyMix=44,36%; Activa BioActive-Base/Liner=36,87%).

Se concluyó que el empleo de materiales endodónticos contenidos en jeringas dispensadoras produce la pérdida de una importante proporción de material durante los procedimientos operatorios.

**Palabras clave:** Jeringas dispensadoras, materiales de obturación, materiales endodónticos, uso ergonómico de materiales dentales.

## *Abstract*

*In order to inform about the amount of material that is lost along with the disposable dispensing tips during the use of endodontic materials contained in deliver syringes and check if that amount is significant compared to the total original content (15 g) of them.*

*12 empty disposable dispensing tips belonging to two endodontic materials: 2Seal EasyMix (VDW) and ActivaBioactive Base/liner (PulpDent Corp.), were weighed on a precision scale. The sum of the weight (mass) of each of the 12 tips belonging to each of the materials tested was considered as the total weight of the empty tips. Subsequently, the tips were completely filled with the materials, stored for 48 hours to allow them to set and finally weighed again. The difference between the weight of the 12 empty and full tips was considered as the amount of material remaining within them that is discarded. The difference between the total mass contained in 12 filled tips of each material and the original syringe content represented the proportion of material discarded without being used. It was considered that if the % of discarded material was ≤20% this would be considered acceptable. It was observed that the proportion of both materials was >20% (2Seal EasyMix = 44.36%; ActivaBioactive Base/liner = 36.87%).*

*The use of endodontic materials contained in dispensing syringes causes the loss of a significant proportion of material during the operative procedures.*

***Key words:*** *Delivering syringes, endodontic materials, ergonomic use of dental materials, filling materials.*

## Introducción

En las últimas décadas, se desarrollaron nuevos y más sofisticados materiales de obturación, especialmente en lo relativo a selladores endodónticos.[1,2] En comparación con estos nuevos materiales, la mayoría de los selladores tradicionales deben ser preparados mezclando una proporción de polvo/líquido[3] o pasta/pasta[4] según las instrucciones de uso.

Con el tiempo, los fabricantes introdujeron cambios no solo en la composición de las fórmulas originales, sino también en las técnicas de preparación y manipulación, con el fin de mejorar su comportamiento físicoquímico, biológico y clínico.[5-12] Con frecuencia, esos cambios se basan en la opinión que el fabricante recibe de los clínicos o en los informes publicados por los investigadores.[1] Uno de esos cambios fue la aparición de las jeringas con material endodóntico, las cuales permitieron un empleo más ergonómico.

A diferencia de lo que ocurre con la preparación de los materiales tradicionales, los componentes contenidos en jeringas no requieren ser mezclados por el operador. Las jeringas presentan un doble émbolo que, al ser presionado, permite que los componentes se mezclen dentro de puntas dispensadoras descartables (PDD). Muchos clínicos han manifestado su preocupación por la cantidad de material remanente en la PDD luego del tratamiento y por el que se pierde al descartar la PDD. Cabe preguntarse, entonces, si la cantidad de material que se descarta con las PDD es significativa en relación con el contenido total original de la jeringa.

El objetivo de la presente comunicación es informar sobre la cantidad de material remanente en las puntas mezcladoras de dos materiales de uso endodóntico.

## Informe

Se utilizaron 24 (n=24) PDD vacías y sin uso, y se establecieron dos grupos de acuerdo con el siguiente protocolo:

Grupo 1: 12 (n=12) PDD del sellador 2Seal EasyMix (2SEM; VDW, Múnich, Alemania; lote #1806000706) contenidas en el avío comercial. Consiste en una jeringa de doble émbolo con una formulación a base de resina epoxi y otros componentes (como tungstato de calcio, óxido de circonio, óxido de hierro, sílice, éter bisfenol-A diglicidil, bisfenol-F y pigmentos), similar a otros selladores a base de resina epoxi disponibles en el mercado.

Grupo 2: 12 (n=12) PDD del material Activa BioActive-Base/Liner (ABBL; PulpDent Corp., Watertown, MA, Estados Unidos; lote #161222) contenidas en el avío comercial. Se trata de un material auto/fotopolimerizable a base de fosfato de calcio, en el que los grupos fosfato y calcio no reaccionan entre sí hasta no tomar contacto con la humedad de la dentina. El material está indicado en casos de protección pulpar directa e indirecta, perforaciones radiculares, pulpotomías y obturaciones retrógradas, dadas su biocompatibilidad y su capacidad de inducir la neoformación de tejido mineralizado.[13,14] Al igual que 2SEM, la presentación de ABBL es una jeringa de doble émbolo con extremo mezclador. Recién preparado, tiene una consistencia fluida de fácil manipulación.[14]

El contenido total original de las jeringas de ambos materiales es de 15 g.

Inicialmente, cada una de las PDD fue pesada tres veces en una balanza de precisión (0,0001 g) Ohaus (modelo AS200-SE4626; Buenos Aires, Argentina) y se registró el valor promedio. La sumatoria de las 12 pesadas individuales de cada grupo fue considerada como peso total de las 12 PDD vacías de cada material ensayado.

El paso siguiente consistió en llenar las PDD vacías con 2SEM y ABBL. Luego de que las PDD fueron insertadas en el extremo de la correspondiente jeringa dispensadora, el material fue impulsado dentro de ellas hasta llenarlas por completo. En cada caso, esto fue confirmado cuando se observó material a ras del orificio de salida de la PDD (sin extrusión). En cada grupo, los materiales fueron utilizados estrictamente de acuerdo con las instrucciones del fabricante. Las PDD fueron luego separadas de las jeringas y se conservaron en cápsulas de Petri individuales, a temperatura ambiente (25-28 °C) durante 48 horas, a fin de permitir el fraguado de los materiales, y finalmente fueron pesadas de nuevo según los procedimientos ya descriptos.

### Evaluación de las pesadas

La diferencia de los valores de masa obtenida entre las PDD vacías y las llenas de material fue considerada como la cantidad de material que queda dentro de las PDD y que se descarta junto con ellas. Finalmente, la diferencia obtenida de la lectura de los valores totales de masa contenida en las 12 PDD llenas con cada uno de los materiales ensayados y el contenido total original de las jeringas fue expresada como la proporción (%) de material que se descarta con ellas.

**Tabla 1.** Cantidad de material descartado.

| Material | 2SEM | ABBL |
|---|---|---|
| Masa total | 6,655 g | 5,531 g |
| Proporción | 44,36% | 36,87% |

2SEM: 2Seal EasyMix; ABBL: Activa BioActive-Base/Liner. El contenido total de cada jeringa es de 15 g.

Los estadísticos descriptivos de peso total (masa en g) de 2SEM y ABBL contenidos en las 12 PDD de cada material y la proporción de estos con respecto al contenido total original de las jeringas figuran en la tabla 1. La proporción de 2SEM y ABBL en cada una de las PDD correspondientes a cada grupo que se descarta junto con ellas fue mayor al 20%, por lo tanto no se considera despreciable.

## Discusión

Los biomateriales de uso endodóntico han evolucionado no solamente en cuanto a sus propiedades fisicoquímicas y biológicas, sino también con respecto a los procedimientos de uso. En ese sentido, el empleo de materiales endodónticos contenidos en jeringas ha sido un paso fundamental para una práctica clínica más ergonómica. Los ejemplos más recientes son los materiales a base de metracrilatos hidrófilos,[1,2,10-12] MTA[15] o biocerámicos.[5,7,8] También algunos materiales a base de formulaciones más tradicionales han adoptado actualmente esta forma de presentación.[16] Esto permite un manejo más fácil, un ahorro de tiempo y mayor seguridad en la clínica.

Sin embargo, los resultados de esta evaluación técnica demuestran que su empleo produce una pérdida importante de material durante los procedimientos operatorios. En la presente evaluación no se tomó en cuenta la cantidad de material que en el procedimiento clínico se extruye de las PPD con el objeto de ser introducido en los conductos radiculares, ya que esa cantidad, siendo parte del tratamiento en sí, no puede considerarse como pérdida o descarte de material. Por esa razón, se evaluó solamente la cantidad de material remanente en las PDD, que debe considerarse como pérdida, ya que se descarta junto con ellas.

Las diferencias registradas para 2SEM y ABBL podrían deberse a los distintos tamaños y volúmenes de contenido de sus PDD correspondientes, factores que aún requieren ser investigados más exhaustivamente.

Por otra parte, es importante considerar que, de acuerdo con el protocolo, se evaluó una sola jeringa de cada uno de los materiales problema, lo cual sugiere que los resultados deberían interpretarse con cautela, ya que constituye una limitación del modelo utilizado. Es posible que la comparación de un mayor número de jeringas de cada material –e incluso de una mayor variedad de materiales– pueda revelar importantes variables que también requieren ser investigadas.

## Conclusiones

En las condiciones en que fue realizado el presente informe técnico, es posible concluir que el uso de jeringas con material endodóntico implica la pérdida de una importante proporción del material, que se descarta junto con las PDD.

*Los autores declaran no tener conflictos de interés en relación con este estudio y afirman no haber recibido financiamiento externo para realizarlo.*

## Referencias

1. Pameijer CH, Zmener O. Current status of methacrylate-based sealers and obturation techniques. *Pract Proced Aesthet Dent* 2006;18:674-6.
2. Zmener O, Pameijer CH. Clinical and radiographic evaluation of a resin-based root canal sealer: An eight-year update. *J Endod* 2010;36:1311-4.
3. Smith MA, Steibaum HR. An in vitro evaluation of microleakage of two new and two old root canal sealers. *J Endod* 1994;20:18-21.
4. Witherspoon DE. Vital pulp therapy with new materials: New directions and treatment perspectives – permanent teeth. *Pediatr Dent* 2008;30:220-4.
5. Poggio C, Dagna A, Ceci M, Maravini MV, Colombo M, Pietrocola G. Solubility and pH of bioceramic root canal sealers. A comparative study. *J Clin Exp Dent* 2017;9:1189-94.
6. Raghavendra SS, Jadhav GR, Gathani KM, Kotadia P. Bioceramics in endodontics. A review. *J Instanb Univ Fac Dent* 2017;51:128-37.
7. Lovato KF, Sedgley CM. Antibacterial activity of Endo-Sequence root repair material and ProRoot MTA against clinical isolates of Enterococcus faecalis. *J Endod* 2011;37:1542-6.
8. Martínez-Cortés M, Rosales C, Uribe-Querol E. Cytotoxicity assessment of 3 endodontic sealing cements used in periapical surgery. *Rev Odontol Mex* 2017;21:40-8.
9. Pameijer CH, Zmener O. Resin materials for root canal obturation. *Dent Clin North Am* 2010;54:325-44.
10. Guillespie WT, Loushine RJ, Weller RN, Mazzoni A, Doyle MD, Waller JL, *et al*. Improving the perfomance of EndoRez root canal sealer with a dual-cured two-step self-etch adhesive. II. Apical and coronal seal. *J Endod* 2006;32:771-5.
11. Zmener O, Pameijer CH. Endodoncia adhesiva. Fundamentos, desarrollo y utilidad del sellador endodóntico a base de metacrilatos hidrófilos EndoRez. *Rev Asoc Odontol Argent* 2013;101:155-8.

12. Kim YK, Grandini S, Ames JM, Gu L, Kim SK, Pashley DH, *et al*. Critical review on methacrylate resin-based root canal sealers. *J Endod* 2010;36:383-99.
13. Zmener O, Kokubu G, Pameijer CH. Biocompatibilidad de dos materiales bioactivos en el tejido óseo de la rata. *Rev Asoc Odont Argent* 2017;105:98-104.
14. Zmener O, Álvarez Serrano S, Yamauchi S, D'Anunnzio N, Kokubu G, Kokubu S. Protección pulpar directa en dientes de cabra. Un modelo experimental. *Rev Asoc Odont Argent* 2018;106:80-5.
15. Zmener O, Pameijer CH, Martínez Lalis R, Chaves C, Kokubu G. Intraosseous biocompatibility of an MTA-based and a zinc oxide and eugenol root canal sealer. *Endod Pract* 2013;16:12-9.
16. Tyagi S, Mishra P, Tyagi P. Evolution of root canal sealers. An insight story. *Eur J Gen Dent* 2013;2:199-21.

Contacto
**Osvaldo Zmener**
*osvaldo@zmener.com.ar*
Julián Álvarez 2335 (C1425DHI),
Ciudad Autónoma de Buenos Aires, Argentina

Índices de la Revista de la Asociación Odontológica Argentina
Vol. 107, números 1-3 / Publicación cuatrimestral / Editora general: Mariel Gómez

# Índice de artículos

Págs.

## CARIOLOGÍA

Revisión narrativa
**Conceptos actualizados en cariología**
Martha Lourdes Basso 25

## CIRUGÍA

Revisión narrativa
**Los odontomas y sus implicancias**
Pablo Enrique Falkinhoff, Eugenio Luis García Reig 19

Comunicación breve
**Checklist quirúrgico en odontología. Componente clave en la seguridad del paciente**
Juan José Christiani, María Teresa Rocha 33

Series de casos
**Principios fundamentales para el tratamiento de las comunicaciones bucosinusales. Presentación de cuatro casos clínicos**
Patricio César Gatti, Victoria Santucci, Hernán Montes de Oca, Jorge Passart, Andrés Luis Bugatto, Sebastián Ariel Puia 63

Caso clínico
**Odontoma complejo. Resolución de caso con utilización de osteosíntesis rígida por riesgo de fractura mandibular**
José Mariano Astigueta, Gonzalo Daniel Muni, Javier Alejandro Benítez, Graciela Ana Giannunzio 95

## EDUCACIÓN

Editorial
**Tecnologías de la información y la comunicación en educación universitaria**
Cecilia Sagol 1

## ENDODONCIA

Investigación
**Medición electrónica de la longitud de trabajo en forámenes inmaduros simulados. Un estudio ex vivo**
Emilio Jorge Manzur, Mariana Ballachino 10

Investigación
**Evaluación radiográfica de los tratamientos realizados por alumnos de grado con dos técnicas de obturación endodóntica**
Carlos Cantarini, Ricardo Luis Macchi, Fernando Goldberg 42

Revisión narrativa
**La reparación de la pulpa dental. Materiales y alternativas de tratamiento. Revisión de la información bibliográfica**
Clara Teicher, Ileana Ensinck, Alicia Nannini, Analía Lurati, Alejandrina Valvo, Valeria Romero 110

## IMPLANTES

Series de casos
**Técnica de disyunción horizontal del reborde alveolar con bisturí piezoeléctrico y colocación de implantes en el maxilar inferior. Informe de casos clínicos**
Matías Urdapilleta, María Pía Burelli, Luciana Noelia Mollo, Malena Aguilar Porta, Aníbal Capusotto 54

Investigación
**Injerto en bloque para la regeneración horizontal y vertical por palatino en brecha unitaria. Implicancia clínica del conducto nasopalatino**
Enrique Fernández Bodereau, Viviana Yolanda Flores, Pablo Alfredo Naldini, Patricia Tortolini 82

## INVESTIGACIÓN

Editorial
**La investigación en ciencias de la salud. El rol de los comités de ética en odontología**
Karina Elmir 39

## MATERIALES DENTALES

Editorial
**La amalgama dental en el futuro**
Andrea Edith Kaplan, Ricardo Luis Macchi 79

Comunicación breve
**Cantidad de descarte de materiales endodónticos contenidos en jeringas dispensadoras. Un informe técnico**
Belén Ugalde Asanza, Mariana Picca, Osvaldo Zmener 116

## ODONTOPEDIATRÍA

Investigación
**Edad de la primera consulta odontológica en un servicio hospitalario de la provincia de Buenos Aires**
Mariana Llorensi, Andrea Verónica Ríos, Melina Tomasin 49

Caso clínico
**Fractura radicular de tercio medio: tratamiento y cinco años de seguimiento**
Marina Andrea Toscano, Giselle Anahí Zacharczuk, Graciela Edith López 103

## PATOLOGÍA

Investigación
**Perfil clínico-demográfico de los carcinomas de células escamosas bucales en una población del nordeste de Brasil**
Tarsila de Carvalho Freitas Ramos, Lorena Araújo Almeida, Lísia Daltro Borges Alves, Valéria Souza Freitas, Técia Mendes Daltro Borges, Joana Dourado Martins 5

Revisión narrativa
**Agentes antirresortivos y antiangiogénicos y su relación con la osteonecrosis de los maxilares asociada a medicamentos**
María Sol Puche, Celeste Campagna Astié, Melisa Fontana, Eliana Jorquera, Gabriela Alonso, Guillermo Caputo, Fabio Sansone, Mariana Porcel, Cecilia Aguado 72

# Índice de autores


## A

Aguado, Cecilia ..... 72
Aguilar Porta, Malena ..... 54
Alonso, Gabriela ..... 72
Araújo Almeida, Lorena ..... 5
Astigueta, José Mariano ..... 95

## B

Ballachino, Mariana ..... 10
Basso, Martha Lourdes ..... 25
Benítez, Javier Alejandro ..... 95
Bugatto, Andrés Luis ..... 63
Burelli, María Pía ..... 54

## C

Campagna Astié, Celeste ..... 72
Cantarini, Carlos ..... 42
Capusotto, Aníbal ..... 54
Caputo, Guillermo ..... 72
Christiani, Juan José ..... 33

## D

Dalto Borges Alves, Lísia ..... 5
De Carvalho Freitas Ramos, Tarsila ..... 5
Dourado Martins, Joana ..... 5

## E

Elmir, Karina ..... 39
Ensinck, Ileana ..... 110

## F

Falkinhoff, Pablo Enrique ..... 19
Fernández Bodereau, Enrique ..... 82
Flores, Viviana Yolanda ..... 82
Fontana, Melisa ..... 72

## G

García Reig, Eugenio Luis ..... 19
Gatti, Patricio César ..... 63
Giannunzio, Graciela Ana ..... 95
Goldberg, Fernando ..... 42

## J

Jorquera, Eliana ..... 72

## K

Kaplan, Andrea Edith ..... 79

## L

Llorensi, Mariana ..... 49
López, Graciela Edith ..... 103
Lurati, Analía ..... 110

## M

Macchi, Ricardo Luis ..... 42, 79
Manzur, Emilio Jorge ..... 42
Mendes Daltro Borges, Técia ..... 5
Mollo, Luciana Noelia ..... 54
Montes de Oca, Hernán ..... 63
Muni, Gonzalo Daniel ..... 95

## N

Naldini, Pablo Alfredo ..... 82
Nannini, Alicia ..... 110

## P

Passart, Jorge ..... 63
Picca, Mariana ..... 116
Porcel, Mariana ..... 72
Puche, María Sol ..... 72
Puia, Sebastián Ariel ..... 63

## R

Ríos, Andrea Verónica ..... 49

Rocha, María Teresa ..... 33
Romero, Valeria ..... 110

## S

Sagol, Cecilia ..... 1
Sansone, Fabio ..... 72
Santucci, Victoria ..... 63
Souza Freitas, Valéria ..... 5

## T

Teicher, Clara ..... 110
Tomasin, Melina ..... 49
Tortolini, Patricia ..... 49
Toscano, Marina Andrea ..... 103

## U

Ugalde Asanza, Belén ..... 116
Urdapilleta, Matías ..... 54

## V

Valvo, Alejandrina ..... 110

## Z

Zacharczuk, Giselle Anahí ..... 103
Zmener, Osvaldo ..... 116

ESCUELA DE POSGRADO AOA

Asociación Odontológica Argentina

- ATM
- CIRUGÍA
- CURSOS VIRTUALES
- ENDODONCIA
- ESTÉTICA
- IMPLANTES
- INTEGRAL
- LÁSER
- ODONTOLOGÍA LEGAL
- ODONTOPEDIATRÍA
- OPERATORIA DENTAL
- ORTODONCIA
- PERIODONCIA
- PROSTODONCIA
- RADIOLOGÍA
- OTROS TEMAS
- ASISTENTE DENTAL

# 2020 [AGENDA]

## PROGRAMA DE ACTIVIDADES ESCUELA DE POSGRADO


Junín 959 PB (C1113AAC) CABA, Argentina

(+54 11) 4961-6141
Int. 202, 208, 213, 217 y/ó 225

(+54 9 11) 6971-7185
*Whatsapp para consultas únicamente*

posgrado@aoa.edu.ar

escueladeposgradoaoa

posgradosaoa


**ESCANEÁ CON TU CELULAR EL CÓDIGO QR**

**Y DESCARGATE EL PROGRAMA DE CURSOS**

También podrás descargarla desde:
www.aoa.edu.ar/lp/agenda2020

Oral Health Foundation
Better oral health for all

gsk

# Prótesis dentales

Conocé más sobre las guías sobre el **uso de adhesivos** y sus beneficios para la **salud bucal y general**

*...Los profesionales odontológicos deben utilizar los hallazgos de este documento informativo como cualquier otra forma de evidencia: los hallazgos deben ayudarlos para informar a los pacientes y ofrecer el mejor tratamiento odontológico posible para los pacientes que no tienen dientes naturales.*

**Prof. Angus Walls**
Edinburgh Dental Institute

*...Realmente este webinar ofrece un panorama conciso sobre lo que incluye el documento informativo y considero que ofrece el consejo de que las dos cosas que hemos desarrollado son la exploración realmente útil y el uso en la práctica odontológica cotidiana.*

**Dr. Guy Goffin**
Kings College London Dental Institute

**Accede ingresando a**
**www.expertosencuidadooral.com/webinar**

ESCUELA DE POSGRADO AOA — 70 ANIVERSARIO 1949 - 2019

Asociación Odontológica Argentina

USAL UNIVERSIDAD DEL SALVADOR

# CARRERAS DE ESPECIALIZACIÓN Y MAESTRÍA

## NUEVAS COHORTES 2020

**ABIERTA LA INSCRIPCIÓN**

### CARRERA DE ESPECIALIZACIÓN EN **ENDODONCIA**

**DIRECTORA:** Dra. Rosa Scavo

Resolución Rectoral N°34/01, 314/07 y 195/17
Acreditada y calificada por la Comisión Nacional de Evaluación y Acreditación Universitaria (CONEAU)
Resoluciones Nº 100/03, Nº 529/08 y 109/18

**MODALIDAD MENSUAL (2 años)**
CARGA HORARIA: 1.691 horas
*(4.° semana del mes, de lunes a viernes de 8:30 a 20 h)*
INICIA: **Marzo de 2020**

**MODALIDAD FULL TIME (1 AÑO)**
CARGA HORARIA: 1.691 horas
*(Lunes a viernes 8.30 a 19.30 h)*
INICIA: **Abril de 2020**

### CARRERA DE ESPECIALIZACIÓN EN **ODONTOPEDIATRIA**

**DIRECTORA:** Dra. Marcela Aizaga

Resolución Rectoral 104/01, 315/07 y 207/17
Acreditada y Calificada por la Comisión Nacional de Evaluación y Acreditación Universitaria (CONEAU)
Resolución Nº 113/03, Nº 541/08 y Nº 104/18

**MODALIDAD MENSUAL (2 años)**
Una semana al mes. *(Lunes a viernes de 9 a 17, y sábados de 9 a 13 h)*
INICIA: **Marzo de 2020**

**MODALIDAD FULL TIME (1 AÑO)**
CARGA HORARIA: 1.599 horas
*(Lunes a viernes 8.30 a 17 h aprox.)*
INICIA: **Abril de 2020**

### CARRERA DE ESPECIALIZACIÓN EN **PRÓTESIS FIJA, REMOVIBLE E IMPLANTOASISTIDA DENTOBUCOMAXILAR**

**DIRECTOR:** Dr. Alejandro Maddalena

Resolución Rectoral N°318/07 y 180/10
Acreditada y calificada por la Comisión Nacional de Evaluación y Acreditación Universitaria (CONEAU), Resolución N°540/08 y 245/14

**MODALIDAD MENSUAL (3 años)**
CARGA HORARIA: 1.236 horas
*(2.º viernes y sábado de cada mes de 8:30 a 19:30 y 8:30 a 16:30 h)*
INICIA: **Marzo de 2020**

### MAESTRÍA EN **IMPLANTOLOGÍA ODONTOLÓGICA**

**DIRECTOR:** Dr. Jorge Aguilar

Resolución Rectoral Nº 229/10 y 197/17
Acreditada y calificada por la Comisión Nacional de Evaluación y Acreditación Universitaria (CONEAU) Resolución Nº 102/18

**MODALIDAD MENSUAL (3 años)**
CARGA HORARIA: 1.332 horas
*(3.er jueves, viernes de 8.30 a 20 aprox. y sábado de 8.30 a 17 h aprox.)*
INICIA: **Marzo de 2020**

## ▼ INFORMES E INSCRIPCIÓN

**SECRETARÍA DE ESCUELA DE POSGRADO - AOA**
Junín 959 PB (C1113AAC) CABA, Argentina
Tel.: (+54 11) 4961-6141 Int. 202, 208, 213, 217 o 225
*Lunes a viernes de 9 a 17:30 h y sábados de 8 a 12 h*

www.aoa.org.ar
posgrado@aoa.edu.ar
escueladeposgradoaoa
posgradosaoa

NARDIHERRERO.COM.AR